1893

Untersuchungen

über die

spontane Gangraen der Extremitäten und ihre Abhängigkeit von Gefäss-Erkrankungen.

Inaugural-Dissertation

zur Erlangung des Grades eines

Doctors der Medicin

verfasst und mit Bewilligung

Einer Hochverordneten Medicinischen Facultät der Kaiserlichen Universität zu Dorpat

zur öffentlichen Vertheidigung bestimmt

von

Edgar Weiss.

Estonus.

Ordentliche Opponenten:

Doc. Dr. W. Zoege v. Manteuffel. — Prof. Dr. K. Dehio. — Prof. Dr. R. Thoma.

Dorpat.

Druck von C. Mattiesen.

1893.

Печатано съ разрѣшенія Медицинскаго Факультета Императорскаго Дерптскаго Университета.

Референтъ: Профессоръ Дръ. **Р. Тома.**

Дерптъ, 19 Января 1893 г.

№ 33. Деканъ: **Драгендорфъ.**

Meiner Mutter.

Digitized by the Internet Archive
in 2026

https://archive.org/details/IA40154018_0017

Es ist mir eine angenehme Pflicht, dem Herrn Doc. Dr. W. Zoege von Manteuffel für die Anregung zu dieser Arbeit sowie für die vielfache Unterstützung bei der Ausführung derselben an dieser Stelle meinen aufrichtigen Dank auszusprechen.

Gleichzeitig bitte ich Herrn Prof. Dr. R. Thoma für das freundliche Interesse, das er dieser Arbeit zu Theil werden liess, meinen wärmsten Dank entgegennehmen zu wollen.

Dem Herrn Collegen Dr. R. v. Wistinghausen, dessen Liebenswürdigkeit ich die der Arbeit beigefügten Zeichnungen verdanke, fühle ich mich zu lebhafter Erkenntlichkeit verpflichtet.

Auf dem XX. Congress der deutschen Gesellschaft für Chirurgie berichtete Zoege v. Manteuffel über eine Reihe eigenartiger Fälle von spontaner Extremitätengangraen. Diese Fälle hatten das Gemeinsame, dass sie stets relativ junge Individuen betrafen, welche im rüstigen Mannesalter stehend keinerlei Zeichen eines Marasmus oder frühzeitigen Greisenalters zeigten. Embolieen oder Inanitionszustände nach länger dauernden Krankheiten waren ausgeschlossen; desgleichen solche Dyskrasieen, welche erfahrungsgemäss häufig von Gangraen der Extremitäten begleitet werden, wie Lues und Diabetes. Am Herzen liessen sich in keinem der Fälle pathologische Verhältnisse nachweisen, dagegen boten die palpablen Arterien im Allgemeinen die Zeichen einer bestehenden Arteriosklerose, doch waren die desbezüglichen Veränderungen nicht in sehr auffallender Weise entwickelt. Varicenbildung fehlte mit einer Ausnahme, wo sie in geringem Grade vorhanden war, gänzlich. Die A. poplitea war in der Regel, die Aa. tibiales und dorsalis pedis waren stets pulslos. Auch in der A. femoralis fehlte einigemal der Puls oder er war schwächer als auf der gesunden Seite.

Die Entwickelung und Ausbreitung der Gangraen schildert Zoege v. Manteuffel[1]) mit folgenden Worten:

„Fast alle Kranken haben schon längere Zeit an rheumatischen Schmerzen gelitten. Diese steigern sich bald mit wenig Remissionen trotz Badekuren, Hochlagerung etc. derart, dass die Kranken es ohne Narcotica nicht mehr aushalten. Sie verfallen dem Morphinismus. Jetzt oder auch schon etwas früher erscheint ein Bläschen am Nagelfalz einer Zehe. Es wird bald bläulich, haemorrhagisch, trotzdem noch oft für ein Panaritium gehalten. — Bald wird das, wenn auch langsame, Fortschreiten der schwärzlichen Verfärbung manifest nnd damit die Diagnose der Gangraen. Meist geben die Kranken keine bestimmte Ursache, manchmal sogenannte leichte Erfrierungen, als voraufgegangen an.

Bei fast allen Kranken wurden therapeutische Versuche konservativ-exspectativer Natur vergeblich Monate und Jahre hindurch gemacht; auch kleine Operationen (Absetzung der Zehen) hatten keinen Stillstand des Brandes zu Wege gebracht. Vielmehr waren sämmtliche Kranke durch ihr Leiden, die damit verbundenen Schmerzen, den Morphinismus und schwere nervöse Störungen vollständig arbeitsunfähig, obgleich die Gangraen nur einige Zehen betraf.“

Die anatomischen Verhältnisse dieser Fälle berücksichtigt Zoege v. Manteuffel nur in makroskopischer Hinsicht und giebt an, dass die Arterien der betroffenen Extremitäten in weiter Ausdehnung verschlossen waren,

---

1) Zoege v. Manteuffel: Ueber angiosklerotische Gangraen. Verhandl. d. deutschen Gesellschaft f. Chirurgie 1891. XX. Bd. II. pag. 139 oder Arch. f. klin. Chir. Bd. 42 pag. 569.

ohne sich über die Art und Ursache des Verschlusses näher auszusprechen.

Wie aus den weiter unten mitgetheilten Krankengeschichten und aus den Sectionsprotocollen der amputierten Extremitäten noch des genaueren hervorgehen wird, zeigen die hier behandelten Fälle dasselbe klinische und grob anatomische Bild, wie jene seltene Form der Extremitätengangrän, die man seit den Arbeiten F. v. Winiwarters, Billroths u. A., als durch Endarteriitis obliterans (Friedländer) der grossen Arterien bedingt, aufzufassen gelernt hat. Da bisher nur wenige Arbeiten vorliegen, welche die anatomische Seite dieser eigenartigen Gefässerkrankung berücksichtigen, so schien eine genauere histologische Untersuchung der von Zoege v. Manteuffel beobachteten Krankheitsfälle namentlich in Bezug auf das Gefässsystem von Interesse. Das Resultat dieser Untersuchungen, die auf Anregung des Herrn Doc. Dr. Zoege v. Manteuffel ausgeführt wurden, ist im Nachstehenden niedergelegt.

Litteratur.

In der Litteratur sind bisher nur verhältnissmässig wenige Beobachtungen veröffentlicht worden, welche den hier zu schildernden entsprechen.

Aus dem Jahre 1850 stammt eine von Skegg[1]) überlieferte Krankengeschichte. Sie betrifft einen sonst gesunden, 35jährigen Mann, bei dem sich — im Anschluss an ein leichtes Trauma — eine Gangraen des rechten Fusses entwickelte. Vorher hatten durch 10 Jahre hindurch Schmerzen und des Gefühl von Schwere und Kraftlosigkeit in beiden Beinen bestanden; die Veranlassung zu diesen Beschwerden soll angeblich starke Durchkältung gewesen sein. Sämmtliche Arterien beider Unterschenkel waren pulslos. — Exitus vor der Operation. Keine Autopsie.

6 Jahre spätet beschreibt Savory[2]) einen interessanten Fall, wo sich bei einer 22jährigen gesunden Frau ein gangraenöses Geschwür in der Gegend des linken Scheitelbeines entwickelte. Seit 5 Jahren hatten „rheumatische" Schmerzen in beiden Armen und Pulslosigkeit beider Radialarterien bestanden. Einige Zeit vor dem Ausbruch der Gangrän hatten sich Kopfschmerzen und

---

1) Citiert nach Schmidt's Jahrb. Bd. 70, pag. 73.
2) Citiert nach Schmidt's Jahrb. Bd. 96, pag. 301.

starke Herabsetzung des Sehvermögens des linken Auges eingestellt. Bei der Autopsie fanden sich sämmtliche Hauptarterien der beiden oberen Extremitäten so wie die der linken Halsseite durch Massen von graulicher Farbe verschlossen, welche der Gefässwand fest adhaerierten. In centraler Richtung gingen jene Massen allmählich in derbe Fibringerinnsel über, welche das Lumen der betreffenden Gefässe noch eine Strecke weit ausfüllten. Savory ist der Meinung, dass jene obturierenden Massen das Product einer entzündlichen Ausschwitzung aus der Arterienwand seien.

Jaesche[1]) beobachtete bei einem kräftigen und sonst durchaus gesunden Individuum von 30 Jahren eine langsam fortschreitende Gangraen des Fusses. Langjährige, als rheumatisch angesehene Schmerzen in den Beinen waren vorangegangen. Die heftigen Schmerzen und der allmählig eintretende Kräfteverfall veranlassten Jaesche zur Operation zu schreiten, bevor noch eine Demarkation des Brandes eingetreten war. Die Amputation, im oberen Drittel des Unterschenkels ausgeführt, ergab Heilung. Bei der Operation fiel die geringe Blutung aus der Schnittwunde auf. Die Arterien des abgesetzten Gliedes waren so verengt, dass sich selbst in die grossen Stämme eine rosshaardicke Sonde kaum einführen liess.

Einen ähnlichen Fall hat uns Burow[2]) mitgetheilt. Es handelt sich hier um einen 40jährigen, nie luetisch inficiert gewesenen Kranken, bei dem sich unter dem Bilde des chronischen Rheumatismus eine Gangraen des Fusses

1) Jaesche, Einiges über die Gliederabsetzung beim freiwilligen Absterben derselben. Arch. f. klin. Chir. Bd. 6, pag. 700.

2) Burow, Virch. Arch. Bd. 38, pag. 569.

ausbildete. Zweimal ausgeführte Amputationen einzelner Phalangen brachten den langsam fortschreitenden Process nicht zum Stillstande. Erst die durch Burow ausgeführte Oberschenkelamputation erzielte glatte Heilung. Bei der anatomischen Untersuchung fand sich anstatt der A. femoralis ein dicker Bindegewebsstrang, in welchem einzelne kleine Gefässlumina sichtbar waren. Auch die A. tibialis postica zeigte ein sehr enges Lumen. Bei der Operation liess sich eine starke Entwicklung der Collateralen, namentlich der A. Comes ischiadica, constatieren.

Die erste auf genaue histologische Untersuchung sich stützende Mittheilung über eine obliterierende Endarteriitis der grösseren Extremitätenarterien mit nachfolgender Gangraen stammt von F. v. Winiwarter[1]). Sie betrifft einen 57-jährigen Patienten, der aber durchaus rüstig und von kräftiger Constitution war. Auch hier langjährige Schmerzen in den unteren Extremitäten, die, durch Badecuren wohl vorübergehend gebessert, allmählig so heftig wurden, dass sie das Allgemeinbefinden des Kranken wesentlich alterierten. Als Aetiologie werden häufige Durchnässungen und Erkältungen angegeben. Die durch Billroth handbreit über den Malleolen ausgeführte Amputation führte zu einer langsamen, aber vollständigen Heilung. Bei der Untersuchung des amputierten Fusses fand F. v. Winiwarter das Gefässbündel der Vasa tibialia postica in straffes Bindegewebe eingehüllt, so dass die einzelnen Gefässe mit dem Skalpell herausgeschnitten werden mussten. Die Wand der A. tib. post. war stark verdickt, das Lumen abnorm eng, stellenweise durch

1) F. v. Winiwarter: Ueber eine eigenthümliche Form der Endarteriitis und Endophlebitis mit Gangraen des Fusses. Arch. f. klin. Chir. Bd. 23, pag. 202.

nachgiebige weitmaschige Gewebsmassen verlegt. Die A. peronea und die beiden Aa. plantares gaben den gleichen Befund. Die Venae comitantes zeigten entsprechend den Klappen knotige Verdickungen; auf Durchschnitten war an diesen Stellen kein Lumen wahrnehmbar; auch im übrigen war das Venenlumen verengt. Das Bündel der Vasa tibialia antica soll normale Verhältnisse aufgewiesen haben. — Bei der mikroscopischen Untersuchung liessen sowohl die A. tibialis postica, als auch die kleineren im Gefässbündel verlaufenden Collateralarterien eine eigenthümliche Wucherung der Intima erkennen, welche, gleichmässig gegen das Innere des Gefässes fortschreitend, das Lumen verengte, stellenweise sogar verschloss. Das Product dieser Wucherung, eine zellreiche Gewebsmasse, zeigte keine Tendenz zu regressieven Metamorphosen, sondern schien sich allmählich in faseriges Bindegewebe umzuwandeln. Ein völliger Verschluss des Lumens war namentlich in den erwähnten kleineren Arterien zu beobachten gewesen, welche nicht selten in solide Bindegewebsstränge umgewandelt waren. Doch auch in den grossen Stämmen hatte die Intimawucherung in einzelnen Gebieten zum Verschluss des Lumens geführt, so namentlich in der A. tib. post. in der Nähe der Amputationsebene. Die A. tibialis postica war hier verschmächtigt, ihr Lumen durch ein zellreiches Gewebe verschlossen. In diesem Gewebe waren zahlreiche Lücken sichtbar, welche theils runde, theils eine unregelmässige Gestalt hatten. Diese wie Spalten aussehenden Räume enthielten in ihrem Innern gut erhaltene rothe Blutkörperchen und liessen eine deutliche Schichtung ihrer Wandpartieen erkennen. Ausser diesen unregelmässigen Räumen waren in jenem Gewebe auch

deutliche mit Endothel und Ringmuskulatur versehene Gefässe vorhanden. Die Zellen des obturierenden Gewebes waren meist rund oder spindelig, z. Th. zu Fasern ausgewachsen.

Eine ähnliche Intimawucherung, wie in den Arterien, fand v. Winiwarter auch in den Venen; sie war hier besonders stark an den Klappen und den ihnen zugekehrten Wandtheilen entwickelt. Zum Verschluss des Lumens hatte die Wucherung in den Venen nicht geführt; wo ein solcher vorlag, war er durch Gerinnselbildung bedingt.

Thrombenbildung in den Arterien wird ebenfalls mehrfach erwähnt; es sind frische, in den Anfangsstadien der sog. Organisation befindliche Thromben, um die es sich hier handelt.

Auf Grundlage seiner Untersuchungen kommt v. Winiwarter zum Schluss, dass in diesem Falle die Ursache der Gangraen in einer von der gewöhnlichen Gefässsklerose differenten Gefässerkrankung zu suchen sei. Das Wesen dieser Gefässerkrankung sieht er in jener zur Verengerung resp. Verschluss des Lumens führenden Endothelwucherung. Er setzt diesen Process in Analogie mit der von Friedländer[1]) kurz vorher beschriebenen Endarteriitis obliterans, nur mit dem Unterschiede, dass in seinem Falle die Endarteriitis obliterans primär und auch in den grossen Gefässen aufgetreten sei, während die Friedländer'sche Form nur die kleinen Gefässe betrifft und sich secundär im Anschluss an Entzündungen, indurative Processe und dergl. entwickelt.

Friedländer: Ueber Arteriitis obliterans. Centrbl. für die med. Wissenschaften 1876 Nr. 4.

v. Winiwarter citiert auch die obenerwähnten Fälle von Jaesche und Burow und glaubt sie in ähnlicher Weise deuten zu können.

In gleichem Sinne fasst er einen von Larivière[1]) mitgetheilten Fall auf, der einen 46jährigen, sonst gesunden Officier betraf, der durch seinen Dienst vielfachen Kälteeinwirkungen ausgesetzt gewesen war. Nachdem schon durch Jahre hindurch heftige Schmerzen bestanden hatten, kam es zur spontanen Gangraen des Fusses. Heilung durch Amputation. Die Arterien sowohl wie die Venen zeigten verdickte Wände und ein hochgradig verengtes Lumen. Eine mikroscopische Untersuchung wurde nicht vorgenommen.

Die Untersuchungen v. Winiwarter's veranlassten Billroth[2]) zwei früher von ihm beobachtete, in ihrer Pathogenese bis dahin unklare Fälle nachträglich in gleicher Weise zu deuten, und auch hier eine — wie er es nennt — Endarteriitis hyperplastica als Ursache der Gangraen anzunehmen. Die beiden Fälle betrafen 2 Individuen von 37 Jahren (1 M. 1 W.); nach mehrjährigen Prodromalerscheinungen, bestehend in Schmerzen, Ameisenkriebeln und dergl., entwickelte sich eine langsam fortschreitende Gangraen des Fusses. Lues war in dem einen Falle wenigstens mit Sicherheit auszuschliessen. Am Herzen fand sich nichts Abnormes. In einem Fall erfolgte spontane Abstossung des Fusses im Fussgelenk, im anderen wurde noch Chopart amputiert. Beidemal erfolgte Heilung, aber sehr langsam.

1) Larivière, Journal de Bordeaux. Septembre 1866. Citiert nach v. Winiwarter.

2) Billroth, Chirurgische Klinik. Zürich, pg. 496. Chirurgische Klinik. Wien 1871—1876. pg. 512.

Untersuchungen über die Arterien der abgesetzten Theile wurden nicht vorgenommen, augenscheinlich weil das geringe Material, welches vorlag, brandig zerstört war.

Es ist offenbar die klinische Uebereinstimmung gewesen, welche Billroth veranlasste, die beiden von ihm beobachteten Fälle auch anatomisch dem v. Winiwarter'schen gleichzusetzen. Gestützt auf diese Beobachtungen stellt Billroth[1]) als besondere Gruppe der Spontangangraen die „Gangraena ex endarteriitide hyperplastica" auf und schildert deren klinisches Bild wie folgt:

„Die Krankheit beginnt mit jahrelangen Prodromi: Circulationsschwäche, Blauwerden der Glieder, Gefühl von Kälte und Schwere, Ameisenkriechen, Unfähigkeit lange zu stehen und zu gehen; ein gelegentlicher Druck, Schnitt führt zu atonischen, dann zu brandigen Geschwüren. Die Gangraen schreitet meist unter sehr heftigen Schmerzen äusserst langsam fort, meist feucht mit entzündlichen Erscheinungen und chronischer Sepsis. Die spontane Demarkation abzuwarten ist gefährlich; sie tritt für einige Zeit ein, dann aber beginnt die Gangraen aufs Neue."

Die erste Bestätigung nach der anatomischen Seite hin, fand die v. Winiwarter'sche Beobachtung durch Burow[2]) jun., welcher 1883 wegen Gangraena ex endarteriitide obliterane eine Oberschenkelamputation mit gutem Erfolge ausführte. Nach einer kurzen Mittheilung Baumgarten's[3]), welcher sich der Diagnose Burow's anschliesst, bestand „die endarteriitische Verschlussmasse zur Hälfte aus einem einfachen fibrösen Gewebe, während

1) Billroth, Chirurgische Klinik Wien 1871—1876 pg. 512.
2) Sitzungsberichte des Vereins für wissenschaftl. Heilkunde zu Königsberg. Berl. kl. Wochenschr. 1883, pag. 507.
3) Ibidem.

die andere Hälfte ein mehr zellreiches Fibroidgewebe darstellte, welches von einem Netzwerk sich verzweigender Capillaren durchsetzt war."

3 Jahre später berichtete Will[1]) über einen Fall von Gangraen der Mittelfinger beider Hände, den er in Uebereinstimmung mit Baumgarten auf Endarteriitis obliterans zurückführte. Intra vitam war die Pulslosigkeit der Arterien beider Vorderarme aufgefallen. Noch vor einer eingreifenden Operation ging der Patient an Sepsis zu Grunde. Bei der Section wiesen die Arterien der Arme eine ziemlich hochgradige chronische Arteriitis auf. Die Arterien der Unterarme waren beiderseits durch ein festes grauröthliches Gewebe total obturiert. Eine ausführliche Schilderung seiner microscopischen Befunde giebt Will leider nicht. „Man findet", sagt er nur, „die Intima verdickt, das Gefässlumen entweder ganz von neugebildeten Zellmassen ausgefüllt, oder inmitten dieser Neubildung ein oder mehrere Gefässlumina, welche ihrerseits eine Intima und auch eine Muscularis zeigen". Im übrigen betont Will die Congruenz seiner Praeparate mit den Bildern v. Winiwarter's, speciell mit dessen Fig. 6.

Auch von englischer Seite ist über das Vorkommen von Gangraen in Folge von Endarteriitis obliterans berichtet worden. So theilt Hadden[2]) unter dem Titel: „Note on three cases of obliterative arteritis" 3 Fälle mit, wo bei jungen, nicht luetischen Personen Schmerzen in einem Arm, verbunden mit Kälte und

1) Will: Ein Fall von Gangraen an beiden oberen Extremitäten in Folge von Arteriitis obliterans. Berl. kl. Wochenschr. 1886 pg. 268.

2) Hadden: Note on three cases of obliterative arteritis. Lancet 1888 I, pg. 268.

Blässe der Hand und Finger, auftraten. Das Symptomenbild entwickelte sich allmählich. Die Arterien waren als harte, pulslose Stränge fühlbar. Nur in 2 Fällen kam es zu einer Gangraen der Fingerspitzen, die spontan ausgeheilt zu sein scheint; anatomische Daten liegen daher nicht vor.

Eine eigenthümliche Krankengeschichte beschreibt Riedel[1]) unter dem Titel: „Endarteriitis circumscripta A. femoralis mit nachfolgender Gangraen des Beines bei einer 36jährigen Frau.“ Auch hier wieder das alte Bild. Zuerst Schmerzen, dann das Gefühl der Vertaubung, endlich eine blaue Verfärbung unter dem Nagel und bald darauf wird die Gangraen offenkundig. Aa. tibialis postica und poplitea der erkrankten Extremität pulslos. Lues mit Sicherheit auszuschliesen. Amputation im Unterschenkel; da aber hier die Arterien pulslos waren, sofortige Reamputation im Oberschenkel. Die Arterie hier normal. Bei der nachfolgenden Untersuchung findet sich die A. femoralis unterhalb der Amputationsstelle in kurzer Ausdehnung durch derbes grauweisses, z. Th. gelbliches Gewebe geschlossen. Einige cm. unterhalb sassen ähnliche Gewebsmassen in Form linsenförmiger Plaques der Gefässwand fest an. Im übrigen sollen die Arterien bis in die Peripherie hinein normal (?), aber sehr eng gewesen sein. Unter dem Microscop erwies sich die Obturationsmasse z. Th. als derbes Narbengewebe vom Charakter endarteriitischen Bindegewebes, z. Th. bestand sie aus Thromben im Stadium eben sich vollziehender Organisation. Letz-

1) Riedel: Endarteriitis circumscripta etc. Centralbl. für Chir. 1888. p. 554.

teren Charakters waren auch die wandständigen Plaques. — Auffallend ist es, wie Riedel selbst auch betont, dass es hier nicht zu einer genügenden Entwickelung von Collateralbahnen gekommen ist.

Während meine Untersuchungen der Hauptsache nach schon abgeschlossen waren, veröffentlichte Widenmann[1]) eine Reihe von Beobachtungen über Extremitätengangraen. Zwei der hier mitgetheilten Krankengeschichten (Fall I u. II) haben zu den hier erwähnten eine engere Beziehung, indem auch hier eine Endarteriitis obliterans die Gangraen bedingt haben soll. Die Gefässe der betreffenden Extremitäten waren auf weitere Strecken geschlossen und frei von „atheromatösen" Veränderungen. Die histologischen Bilder waren im wesentlichen die gleichen wie in den entsprechenden Fällen der citierten Autoren. In einem Fall, wo die Gangraen die untere Extremität betraf, war die A. tibialis postica in ihrem unteren Drittel „beinahe ganz ausgefüllt von einem faserigen Gewebe mit sehr reichlichen Spindelzellen, zwischen denen sich vielfach Schlingen von neugebildeten Capillaren und Querschnitte kleinster arterieller und venöser Gefässe mit leerem Lumen fanden". In der Mitte des Gefässes lagen noch mehrere (ca. 4—6) grössere Lumina, welche von einer concentrischen Ringfaserschicht – in der sich auch glatte Muskelfasern fanden — umgeben waren. Diese Lumina, welche Widenmann als Restlumina des ursprünglichen Gefässes ansieht, waren durch dunkle Thrombusmassen geschlossen. Die Obturationsmasse oder „Intimaneubildung" zeigte

1) A. Widenmann: Zur Entstehung und Behandlung der Gangraen der Extremitäten. Beiträge zur klin. Chir. IX Bd. 1 Heft 1892, pg. 218.

gegen die Peripherie hin eine mehr lamelläre Anordnung. Hämatogenes Pigment war auch nicht in Spuren vorhanden. Das perivasculäre Bindegewebe war verdickt, durch Rundzellen infiltriert. Klinisch weichen die beiden Fälle nicht unerheblich von den bisher erwähnten ab. Es fehlen in der Anamnese namentlich die langdauernden Prodromalsymptome; der Process hat sich hier mehr acut entwickelt, worauf Widenmann auch selbst hinweist. Lues und Diabetes sind auch hier ausgeschlossen.

Schliesslich sei noch eine Mittheilung Braun's[1]) erwähnt, die er auf dem XX. Chirurgencongress zu Berlin im Anschluss an den citierten Vortrag Zoege von Manteuffel's machte. Braun giebt an, während seiner Thätigkeit in Mitteldeutschland keine den Zoege v. Manteuffel'schen Fällen analoge Beobachtung gemacht zu haben; dagegen hat er in Königsberg in kurzer Zeit 4 derartige Kranke gesehen; es waren sämmtlich junge Individuen; sie stammten alle aus Russland, und glaubt Braun daher, dass klimatische Verhältnisse hier eine ätiologische Rolle spielen. Hinsichtlich der Pathogenese dieser Fälle, scheint Braun auch der Ansicht zu sein, dass der hier vorhandene Gefässverschluss durch Wucherung der Intima und auch der Media zu Stande kommt.

Wie diese kurze Zusammenstellung zeigt, sind die Mittheilungen über die hier in Rede stehende Form der Endarteriitis obliterans bisher recht spärlich geflossen, namentlich ist die Zahl der anatomisch beobachteten Fälle eine sehr geringe. Nichtsdestoweniger hat die End-

1) Verhandlungen der deutschen Gesellschaft f. Chirurgie. Bd. XX. I pag. 166.

arteriitis obliterans in der Reihe der Entstehungsursachen des spontanen Brandes festen Platz gewonnen, wie aus den Aeusserungen einzelner Autoren hervorgeht. So erwähnt Billroth[1]) in seiner „Allgemeinen chirurgischen Pathologie und Therapie“ unter den verschiedenen Ursachen der Gangraen auch die von F. v. Winiwarter beschriebene Endarteriitis obliterans der grösseren Arterien, und spricht die Vermuthung aus, dass diese Entstehungsursache des spontanen Brandes bisher häufig mit atheromatösen Processen zusammengeworfen worden sei.

Israel[2]) führt neben der Arteriosklerose auch die Endarteriitis obliterans als Moment an, welches durch Behinderung des arteriellen Zuflusses zur Gangraen führt.

In gleichem Sinne äussert sich Tillmanns[3]). Auch Dehio[4]) erwähnt anlässlich einer Mittheilung über symmetrische Gangraen unter den verschiedenen Entstehungsarten des spontanen Brandes die Endarteriitis obliterans.

Landerer[5]) äussert sich in seinem Handbuch über diesen Gegenstand in folgender Weise:

„Gefässerkrankungen, welche mit Verdickung der Gefässwand und in Folge davon mit Verengerung, selbst

---

1) Billroth: Die allg. chir. Path. und Ther. Bearb. von A. v. Winiwarter. Wien 1880, pag. 370.

2) Israel, Berl. klin. Wochenschr. 1882 pag. 705.

3) Tillmann's Lehrbuch der allg. Chirurgie. Leipzig 1888, pag. 363.

4) Dehio, Petersburger medic. Wochenschr. 1892, pag. 95.

5) Landerer, Handbuch der allg. chirurgischen Pathol. und Therapie. Wien 1890.

Verlegung der Gefässlichtung einhergehen, sogenannte Arteriitis obliterans, führen schliesslich zur Gangraen. Diese Gefässveränderungen finden sich häufig im Alter, wo der ihnen folgende Brand als Gangraena senilis bezeichnet wird u. s. w.“

Eigene Beobachtungen.

I. Gangraena spontanea pedis utriusque. Beiderseitige Amputation nach Gritti. Heilung.

Herr K. 38 a. n., Prediger aus Estland, leidet seit ca. 10 Jahren an rheumatischen Schmerzen, welche sich zuerst im linken und darauf im rechten Bein eingestellt haben; namentlich sind die Unterschenkel der Sitz heftiger Schmerzen gewesen. Im Winter 1882/83 Ischias, welche durch eine Kaltwasserkur in Helsingfors wesentlich gebessert wurde. In den folgenden Jahren bis zum Sommer d. J. 1887 völliges Wohlbefinden. Im Juni 1887 heftige rheumatische Attaque der Rumpfmuskulatur; zur Linderung der intensiven Schmerzen werden Morphiuminjectionen angewandt. — Im selben Sommer, einen Monat später, bildete sich unter livider Verfärbung der entsprechenden Hauptpartien eine Anschwellung der Innenseite des linken Unterschenkels aus, welche in der Gegend der Knöchel begann und unter langsamer Abschwellung der zuerst ergriffenen Partieen allmählig bis in die Gegend des Knies aufstieg. Dieser Process spielte ca. 4 Monate lang. Während der ganzen Zeit bestanden die heftigsten Schmerzen. Eine Massagekur, die jetzt angewandt wurde, vermehrte nur noch die Leiden des Kranken, so dass er im Januar 1888 sich entschloss, weiland Prof. v. Wahl in Dorpat zu consultieren. Hier wurde Venenthrombose diagnosticiert und kalte Fussbäder verordnet. Der Erfolg war ein sehr befriedigender. Das Befinden des Kranken besserte sich jetzt wesentlich; namentlich trat ein so bedeutender Nachlass der Schmerzen ein, dass Herr K. vom März an wieder seinen Berufspflichten obliegen konnte. Diese Periode

des Wohlbefindens dauerte jedoch nur bis zum November desselben Jahres; jetzt wird der rechte Unterschenkel Sitz ähnlicher Erscheinungen wie im Jahre vorher der linke. Der Verlauf ist derselbe, nur milder und etwas rascher. Im darauffolgenden Sommer — 1889 — brauchte Herr K. auf Anrathen Prof. v. Bergmann's eine Badekur in Kissingen, welche eine bedeutende Besserung in seinem Zustande zur Folge hatte. Eine Nachkur in St. Moritz wird ebenfalls sehr gut vertragen, so dass der Kranke wieder im Stande ist, kleinere Fusstouren zu machen, was seit langem nicht mehr der Fall gewesen war. Jedoch noch vor der Abreise aus St. Moritz kommt es — angeblich in Folge einer stärkeren Abkühlung — zu einer Anschwellung des linken Fusses, die mit starken Schmerzen verbunden ist und den Kranken während dreier Wochen ans Bett fesselte. Die Bettruhe bringt soweit Besserung, dass die Heimreise angetreten werden kann. In Baden-Baden wird noch einmal Station gemacht, um auf Anrathen eines dortigen Arztes eine gymnastische Kur zu versuchen. Diese Kur wurde für dem Kranken verhängnissvoll, indem sie eine starke Verschlimmerung seines Zustandes bewirkte, so dass das Leiden von nun an rasche Fortschritte macht. Schon während der Rückreise nach Estland steigern sich die Schmerzen im linken Bein bis zur Unerträglichkeit; im linken Fuss macht sich ein immer deutlicher werdendes Gefühl von Kälte und Vertaubung bemerkbar; die 2. Zehe ist dunkel blauroth verfärbt, die Haut aller Zehen verdickt. Auch nach erfolgter Heimkehr tritt kein Nachlass der Beschwerden ein. Unter anhaltenden starken Schmerzen bildet sich im September 1889 ein schwärzliches Geschwür an der grossen Zehe des linken Fusses aus. Das Allgemeinbefinden des Kranken ist unterdessen ein sehr schlechtes geworden. Das Nervensystem ist durch die starken Schmerzen hochgradig alteriert. Schlaf kaum vorhanden. Seit längerer Zeit starker Abusus morphini. — In diesem Zustande consultierte Herr K. im December Prof. v. Wahl zum zweiten Mal, der Gangraen diagnosticierte, worauf hin Patient sich in die Dorpater chirurgische Klinik aufnehmen liess.

Status praesens Anfang December 1889. Pat. ist kräftig gebaut und von gutem Ernährungszustande, macht den Eindruck eines schweren Neurasthenikers; mehrmals täglich wiederholen sich Krampfanfälle in der

Streckmusculatur der Extremitäten, des Rückens und des Nackens. Das Bewusstsein bleibt während der Anfälle erhalten.

Grenzen der Herzdämpfung normal, Töne rein. Die Aa. radialis und temporalis mässig geschlängelt; die A. femoralis pulsiert links schwächer als rechts.

Von der A. poplitea an nach abwärts sind die Arterien links pulslos. Im Wurzelgebiet der Vena saphena minor und major sin. einige Schlängelungen und leichte Varicen. Die beiden Extremitäten zeigen den gleichen Ernährungszustand. Unter dem Nagel der grossen Zehe links eine fingerkuppengrosse schwarze Verfärbung. Am Ballen derselben Zehe ein markstückgrosses Geschwür mit unreinem, schwärzlichen Grunde. Die Weichtheile in weiterem Umkreise sowie alle Zehen sind geschwellt, von teigartiger Consistenz und blauröthlicher Verfärbung. Die geschwellten Theile fühlen sich kühl an, ihre Sensibilität ist herabgesetzt.

Im Harn kein Zucker. Keinerlei Anzeichen für bestehende oder abgelaufene Lues.

Hochlagerung der Extremität und die verschiedensten trockenen und feuchten Verbände verschafften dem Kranken keine Erleichterung und thaten der langsam fortschreitenden Gangraen keinen Einhalt. Da aber der Morphinismus, die starken Schmerzen und die sonstigen nervösen Erscheinungen ein rasches Einschreiten dringend erforderten, so wurde dem Kranken bei seiner relativen Jugend und guten Körperconstitution die Lisfranc'sche Amputation vorgeschlagen, als ein Versuch, dem eventuell eine zweite Amputation höher oben folgen sollte.

Am 14. XII. 89. Amputation nach Lisfranc (v. Wahl). Die Operation wird ohne künstliche Blutleere ausgeführt, trotzdem spritzen nur einige sehr kleine Gefässe.

In wenigen Tagen entwickelt sich Lappengangraen, die Wunde platzt zum Theil auf. Da die Schmerzen und die nervösen Allgemeinerscheinungen nach der Operation unvermindert fortbestanden, ausserdem die Gangraen aber weiter fortschritt und abendliche Temperatursteigerungen bis über 38° sich einstellten, so wurde dem Kranken nach 4 Wochen die Amputation im Knie vorgeschlagen und nach Gritti ausgeführt. Bei der Operation (Zoege v. Manteuffel) fand sich die A. poplitea durch derbe,

rothbraune Massen obturiert; die Aa. articulares genu pulsierten deutlich. — Die Wunde verheilt fieberlos per primam intentionem. Keine Randgangraen.

Nach der Operation hören die Schmerzen auf bis auf gelegentliche, ebenfalls bald verschwindende, schmerzhafte Zuckungen im Stumpf. Die Krampfanfälle werden seltener und bleiben sehr bald gänzlich aus; das Allgemeinbefinden hebt sich zusehends. Die tägliche Morphiumdosis wurde sofort nach der Operation bedeutend herabgesetzt, ohne dass daraus Störungen erwachsen wären. 4 Wochen nach der Operation wird Herr K. geheilt aus der Klinik entlassen.

3 Monate später über das Befinden des Patienten eingelaufene Nachrichten besagen Folgendes: Pat. bekommt seit anderthalb Monaten kein Morphium mehr. Die nervösen Erscheinungen sind nicht wiedergekehrt; der Schlaf ist im Ganzen gut. Der Amputationsstumpf ist selbst bei starkem Druck völlig schmerzlos. Pat. geht mit Krücken und ist bereits im Stande seine Amtsgeschäfte wieder aufnehmen zu können.

Leider sollten die Leiden des Kranken damit noch nicht ihr Ende erreicht haben. Schon im August 1890 beginnen im rechten Fuss ziehende Schmerzen, die auf den Unterschenkel übergehen und unter allmählicher Steigerung zu denselben Erscheinungen und Alterationen des Allgemeinbefindens führen wie das erste Mal. Auch mässige Mengen Morphiums werden wieder in Gebrauch gezogen. Im September zeigt sich eine leichte Verfärbung unter dem Nagel der grossen Zehe; die Schmerzen sind dabei sehr erheblich, so dass Herr K. sich entschliesst, abermals chirurgische Hilfe in Anspruch zu nehmen, zu welchem Zweck er im October nach Dorpat kommt.

Status praesens im Octbr. 1890 bis auf den localen Befund im Wesentlichen der nämliche wie im Jahr vorher. Es bestehen die gleichen nervösen Erscheinungen. Die Arterien der neu erkrankten, rechten Extremität pulslos; erst in der A. femoralis über der Lig. Poupartii schwache Pulsation fühlbar. — Die Haut des Fusses ist blass, nur in der Umgebung der Zehen und über diesen selbst leicht rothbläulich verfärbt. Unter dem Nagel der grossen Zehe eine livid-schwarze Verfärbung; an der Spitze dieser Zehe eine bräunlich mumificierte, eingesunkene Stelle. Geringgradige Schwellung im Bereich der rothbläulichen Verfärbung.

Trotz der geringen Ausdehnung der Gangraen wünschte Patient sofort eine hohe Amputation, abgeschreckt durch die an der anderen Extremität gemachten Erfahrungen. Da für den Erfolg einer tieferen Absetzung bei der Pulslosigkeit jener Gebiete keine Garantie geleistet werden konnte, sowohl was die dauernde Beseitiung der Gangraen als auch die Schmerzen anlangte, so wurde am 14. X. 90 die Amputation nach Gritti vorgenommen. (Zoege v. Manteuffel). Etagennähte.

Heilung per I intentionem. Keine Randgangraen. Höchste Temperatur 37,2. Gleich nach der Operation vollständiges Aufhören der Schmerzen; nur während der ersten acht Tage bestehen im Stumpf ziemlich starke Muskelzuckungen. Besserung des Allgemeinzustandes wie das vorige Mal. Am 10. XI. geheilt aus der Behandlung entlassen. Seit der Zeit bis jetzt (December 92) keinerlei Beschwerden der früheren Art. Morphium dauernd entzogen. Herr K., der sich bisher im Rollstuhl fortbewegt hat, hat sich jetzt zu einem Versuch mit künstlichen Extremitäten entschlossen.

Sectionsprotocoll der amputierten Extremitäten.

Linke Extremität: Beim Herauspraeparieren der Gefässe fällt es auf, dass die Arterien und Venen der einzelnen Gefässbündel unter sich und mit der Umgebung fest verbacken sind. Die Arterien erscheinen namentlich nach der Peripherie hin deutlich verschmächtigt und zeigen nirgends auch nur einen Rest eines offenen Lumens. Die A. poplitea ist in der Höhe der Amputationsebene durch ziemlich derbe, der Gefässwand mässig fest adhaerierende, braun-rothe Massen obturiert. Der periphere Theil der A. poplitea, sowie die Unterschenkelarterien und die Aa. dorsalis pedis und plantaris sind durch feste graugelbliche Gewebsmassen verlegt und dadurch in solide Gewebsstränge umgewandelt. Keine Verkalkungen. Die Vena saphena magna liess sich im

Bereich des oberen Drittels des Unterschenkels leicht herausschälen; je mehr man dagegen zur Peripherie ging, desto fester war sie mit dem umgebenden Gewebe verwachsen; auch änderte sich ihre anfangs platte, zusammengefallene Form in eine mehr rundliche, so dass in der Gegend des Mall. int. die Vena saphena magna als fast vollkommen runder derber Strang dahinzog, der sich nur mit dem Messer herausschneiden liess. Auf Querschnitten, welche in Abständen von 5—8 cm. gemacht wurden, konnte man überall auch mit unbewaffnetem Auge ein Lumen nachweisen, doch verengte sich dasselbe nach unten hin auffallend schnell, so dass in der Gegend des Mall. int. eine stecknadelkopfdicke Sonde kaum mehr eingeführt werden konnte. In dem Maasse, als das Lumen sich verengte, verdickte sich die Wand, so dass die Vene im unteren Drittel des Unterschenkels die A. poplitea ca. ums dreifache an Wandstärke übertraf. Die Vena saph. minor gab genau denselben Befund, nur nahmen die Verengung des Lumens und die Verdickung der Wand schon höher oben ihren Anfang. Die Venae comitantes hatten ein offenes Lumen, doch war die Wand auch hier verdickt, die Intima derb, aber nicht verkalkt.

Sämmtliche Nerven erschienen stark verdickt und ihre Scheiden mit der Umgebung fest verbacken.

Rechte Extremität. Die A. poplitea ist durch ältere Thrombusmassen geschlossen, die nach abwärts einen derberen, mehr gewebsartigen Charakter annehmen. Die A. tib. antica, sowie ein grösserer Muskelast derselben sind durch derbes Gewebe von gelblichem Colorit vollständig geschlossen; desgl. die Aa. dorsalis pedis und peronea. Die A. tib. post. ist in ihrem oberen Theil durch einen Thrombus geschlossen, der in den der Poplitea

übergeht und die gleiche Beschaffenheit zeigt wie jener. Am peripheren Ende dieses Thrombus entspringt aus der A. tib. post. ein starker Muskelast, welcher, sich um die mediale Tibiakante herumschlagend, mit dem Rete articulare anastomosiert. In ihrem weiteren Verlauf hat die A. tib. post. auf einer Strecke v. ca. 6 cm. ein offenes Lumen; dasselbe verschwindet wieder dicht unterhalb der Abgangstelle eines stärkeren Astes. Von hier an ist die Tib. post. bis in die Plantares hinein durch feste derbe Gewebsmassen obturiert.

Die Venen zeigten offene Lumina; die Intima war sclerosiert, die Wand verdickt.

II. Gangraena spontanea pedis dextra. Amputatio femoris. Heilung.

Herr K. 36 a. n. — jüngerer Bruder des vorigen Patienten — ist Lehrer, verheirathet und Vater gesunder Kinder. Herr K. leidet bereits seit einigen Jahren an Schmerzen im rechten Bein; sie traten anfangs nur beim Gehen auf, so dass der Kranke nur kurze Strecken zu Fuss zurücklegen konnte. Nach Hochlagerung schwanden die Schmerzen wieder. In späterer Zeit wurden die Schmerzen heftiger, traten auch unabhängig von etwaigen Muskelanstrengungen auf und waren hartnäckiger. Im September 1888 litt Pat. an einem Panaritium der 2. Zehe, welches die Entfernung des Nagels nöthig machte. In Folge eines leichten mechanischen Insultes soll die Wunde schwarz geworden sein. Eine Heilung trat nicht ein, vielmehr entwickelte sich der Process langsam bis zu seinem augenblicklichen Umfange. Dabei bestanden sehr heftige Schmerzen, namentlich Nachts, so dass bereits Morphium in stärkerem Maasse in Anwendung gekommen war. Seit dem September hat Herr K. gelegen.

Status praesens 17. XII 1888. Pat. ist kräftig gebaut. Am Herzen normale Verhältnisse. Die oberflächlichen Arterien sind nicht geschlängelt; nirgends bestehen Varicen. Aa. femoralis und poplitea pulsieren beiderseits, die Arterien des Unterschenkels und des

als die Arterien; sie haben alle ein offenes Lumen, doch ist die Venenwand verdickt. Keine Verkalkung der Intima.

III. Gangraena spontanea pedis dextri. Amputatio femoris sec. Gritti. Heilung.

H. O. 40 a. n. Feldarbeiter, ist verheirathet und Vater zweier gesunder Kinder. Keine Lues, kein Potatorium. Seit vielen Jahren Schmerzen in den Beinen: namentlich in den Unterschenkeln. Vor acht Jahren sehr heftige Schmerzen im linken Unterschenkel und Fuss; gleichzeitig entwickelte sich — ohne nachweisbare äussere Ursache — ein Geschwür am Nagelgliede der grossen Zehe, welches bald schwarz wurde. Dieser Process hat 3 Jahre gedauert und schliesslich zum Abfallen des zweiten Gliedes der linken grossen Zehe geführt. Im Januar 1889 bemerkte der Kranke eine auffallende Empfindlichkeit der rechten grossen Zehe gegen Kälte; dabei im rechten Fuss und Unterschenkel lebhafte Schmerzen. Im April desselben Jahres fällt der Nagel der grossen Zehe ab und im Nagelbett entwickelt sich ein schwärzliches Geschwür, aus dem sich bröckelige Knochenstücke entleert haben sollen. Unter zunehmenden Schmerzen hat der Process allmählich weitere Dimensionen angenommen, so dass der Kranke sich schliesslich im October veranlasst sah, die Klinik aufzusuchen.

Status pr. 27. X 89. Patient ist kräftig gebaut aber abgemagert. Temp. 38,2 Puls 102. Im Urin kein Zucker; keinerlei Anzeichen für Lues. — Herzgrenzen normal, die Töne rein. Aa. radialis und temporalis mässig geschlängelt. Der Puls in der A. femoralis beiderseits erhalten, während er in der A. poplitea beiderseits fehlt. Sowohl rechts wie links kann man die A. anastomotica magna und einige Aa. articulares genu deutlich pulsieren fühlen. Vom Knie abwärts beiderseits keine Pulsation zu fühlen. Keine Varicen. Schwarze Verfärbung und Mumification aller Zehen des rechten Fusses, des dorsum pedis bis zur Chopart'schen Linie und der planta pedis etwa bis zur Mitte. Im ganzen Gebiet der Nekrose liegt die Cutis blos, Temperatur und Sensibilität sind hier herabgesetzt. Der übrige Theil des Fusses bis über die Malleolen hinaus ist geröthet und geschwellt. Die Motilität der grossen Zehe ist aufgehoben, die der übrigen Zehen ist herabgesetzt, es können nur noch Flexionsbewegungen ausgeführt werden.

Da die Gangraen keinerlei Tendenz zur Demarkation zeigte, und ausserdem Fieber bestand und Verfall der Kräfte drohte, so wurde am 31. X zur Operation geschritten und die erkrankte Extremität im Knie nach Gritti abgesetzt (v. Wahl).

Die Heilung ging ziemlich glatt von statten und wurde nur durch eine Randnekrose von geringer Ausdehnung stellenweise etwas verzögert; im übrigen erfolgte die Heilung per primam. Gleich nach der Operation sank die Temperatur auf die Norm, die Schmerzen hörten auf, das Allgemeinbefinden des Kranken hob sich zusehends. Vier Wochen nach der Operation konnte Pat. mit einem Stelzfuss, mit dem er gut gehen konnte, entlassen werden.

Die Untersuchung der Gefässe der amputierten Extremität zeigte die A. poplitea in der Höhe des Amputationsschnittes durch dunkel braunrothe Thrombusmassen erfüllt, welche der Gefässwand ziemlich fest adhärieren. Nach abwärts wird die Adhärenz fester, die Consistenz derber. Aa. tibialis postica und peronea erscheinen beide stark verschmächtigt und zeigen nirgends ein Lumen, die Lichtung des Gefässes ist erfüllt von festen Gewebsmassen; dasselbe gilt von der A. plantaris.

Die A. tib. antica ist in ihrem oberen Theil in gleicher Weise obturiert, hat jedoch in ihrem weiteren Verlauf ein freies Lumen; die Gefässwand ist verdickt, aber nicht verkalkt. Die A. dorsalis pedis und ihre Aeste sind in derselben Weise verschlossen wie die Aa. tib. post. und peronea.

Die Venen haben ein freies Lumen, nur die eine Begleitvene der A. tibialis postica ist in einer Ausdehnung von ca. 10 cm. geschlossen und zwar in ihrem oberen Theil. Die Venenwände zeigen gleiche Veränderungen wie in den vorhergehenden Fällen, d. h. sie sind verdickt und lassen eine derbe aber nicht verkalkte Intima erkennen.

Die **mikroscopische Untersuchung** der Blutgefässe ergab in den vorliegenden Fällen so übereinstimmende Bilder, dass eine gemeinsame Schilderung derselben im Interesse möglichster Kürze gestattet erscheint.

Topographie und Ausbreitung des Arterienverschlusses.

An Schnitten, welche ich durch die Zehen und die benachbarten Weichtheile des Fusses legte, konnte ich nachweisen, dass die Obturation der Arterien stets bis weit in die Aa. interosseae, häufig aber auch bis in die Aa. digitales hinein reichte. Letzteres, d. h. Verschluss der Digitalarterien, fand sich namentlich an jenen Zehen, an denen die Gangraen begonnen hatte. Dieses Verhalten konnte ich namentlich im ersten der beschriebenen Fälle beobachten. Hier hatte bei beiden Extremitäten die Gangraen ihren Anfang von der grossen Zehe genommen. Die mikroscopische Untersuchung ergab beide Mal Verschluss sämmtlicher Digitalarterien bis zum Interphalangealgelenk hinab. In den übrigen Zehen, welche keine Gangraen zeigten, reichte der Verschluss nicht in allen zugehörigen Arterien soweit nach abwärts, sondern machte nicht selten schon in den peripheren Theilen der Aa. interosseae Halt, so dass die entsprechenden Digitalarterien frei blieben. Dass es sich hier um Gefässverschluss in Folge der Gangraen handelt, ist durch die weiter unten zu schildernde Beschaffenheit der obturierenden Massen ausgeschlossen.

Der Verschluss betraf ferner die Abgangsstellen der Seitenäste der grossen Arterien — soweit solche in meinen Präparaten zur Beobachtung kamen. Wie weit aber

der Verschluss hier gereicht haben mag, konnte ich nicht bestimmen, da mir nur die grossen Gefässstämme ohne deren Seitenzweige zur Untersuchung vorlagen.

Auch von jenen kleineren Arterien, welche in der Richtung des Hauptstammes im Gefäss-Nervenbündel verlaufen und offenbar Collateralbahnen darstellen, waren mehrere geschlossen, häufiger aber fand sich hier ein Lumen.

Unter Berücksichtigung des makroscopisch bereits Festgestellten ergiebt sich in Bezug auf die Ausbreitung des arteriellen Verschlusses kurz recapituliert Folgendes:

Mehr weniger vollständiger Verschluss aller grossen Arterien des Unterschenkels, (nur in Fall II war die A. poplitea und in Fall III die A. tibialis antica offen); vollständiger Verschluss der grösseren Fussarterien bis in die Aa. interosseae und Aa. digitales hinein. Ferner Verschluss der Abgangsstellen der Seitenäste der grossen Arterien, und schliesslich Verschluss einer nicht geringen Anzahl der den Hauptstämmen parallel verlaufenden kleineren Collateralarterien.

Die grossen Arterien.

Was Art und Natur der die Lumina der grösseren Arterien verlegenden Massen anlangt, so konnte man in zwei Fällen schon mit blossem Auge erkennen, dass braunrothe Thromben die der Amputationsebene zunächst gelegenen Theile der A. poplitea ausfüllten. Unter dem Mikroscop zeigte es sich, dass diese Thromben noch verhältnissmässig frisch waren, doch boten sie in ihren Randzonen bereits deutliche Zeichen der beginnenden bindegewebigen Substitution. Im ganzen übrigen Arteriengebiet,

vom peripheren Theil der A. poplitea an bis in die Digitalarterien hinein, war der Verschluss durch Bindegewebsmassen gesetzt.

Die histologische Structur dieses Bindegewebes war nicht in der ganzen Ausdehnung der betroffenen Arterien dieselbe. In den mehr centralwärts gelegenen Gefässabschnitten ist das in Rede stehende Gewebe zellreich; die verschieden gestalteten spindeligen, runden und sternförmigen Zellen liegen ziemlich dicht neben einander und lassen nur schmale Säume einer hellen, zart gefaserten Intercellularsubstanz zwischen sich erkennen. Die Vascularisation durch Capillaren und kleinste Gefässe ist eine sehr reiche; daneben sieht man unregelmässige Lücken und Spalten im Gewebe, welche durch eine dünne Schicht platter Zellen sich gegen die Umgebung hin abgrenzen und in ihrem Lumen bisweilen mehr oder weniger wohlerhaltene rothe Blutkörperchen erkennen lassen. Im Gewebe zerstreut liegen einige Leucocyten.

Weiter distalwärts in den thrombosierten Arterien ändert sich das Bild (Fig. I). Hier nimmt das im Lumen der Arterie liegende Gewebe mehr den Charakter älteren Bindegewebes an. Neben reichlicher Intercellularsubstanz und derberen Bindegewebsfasern sieht man verhältnissmässig wenige Zellen von meist spindeliger Form. Leucocyten finden sich hier reichlicher wie oben. Der Reichthum an Capillaren und kleinsten Gefässen ist geschwunden, statt ihrer durchsetzen grössere Gafässräume das Gewebe. Dieselben stellen zum Theil ähnliche unregelmässige, hier nur grössere Bildungen dar, wie sie bereits oben beschrieben wurden, zum Theil sind sie aber von regelmässiger, kreisrunder Form und im Besitz einer deutlichen, aus concentrisch geschichteten Spindelzellen be-

stehenden Wandung, wodurch sie sich vom umgebenden Gewebe scharf differenzieren. Sie verlaufen in der Richtung des Hauptgefässes und machen den Eindruck richtiger, neugebildeter Gefässe, wenngleich ich mich vom Vorkommen muskulärer Elemente in ihrer Wandung nicht mit Sicherheit habe überzeugen können; dagegen liess sich nach aussen von der Endothelauskleidung einige mal eine deutliche elastische Membran erkennen. In dem einen Fall, wo eine Injection der Arterien hatte ausgeführt werden können, war die Injectionsmasse sowohl in die unregelmässig gestalteten, dünnwandigen Gefässlichtungen als auch in die neugebildeten Gefässe eingedrungen. — Auf der Mehrzahl der Schnitte liessen die obturierenden Bindegewebsmassen einen mehr weniger reichen Gehalt an Blutpigment erkennen. Dasselbe folgte nicht etwa dem Verlaufe kleinster Gefässe, sondern lag zu kleineren Haufen zusammengeballt im Gewebe. Uebrigens stellte das Blutpigment keineswegs einen regelmässigen Befund dar; während es auf einem Theil der Querschnitte vorhanden war, fehlte es auf anderen, demselben Gefäss entnommenen Schnitten wieder ganz.

Die angeführten Befunde berechtigen zu dem Schluss, dass es sich hier um den bindegewebigen Ersatz älterer obturierender Thromben handelt. Hierfür spricht, abgesehen vom histologischen Verhalten des Gewebes, der Gehalt an Blutpigment sowie dessen regellose Anordnung. Beweisend für die Annahme einer vorangegangenen Thrombose ist der Umstand, dass in zwei Fällen in der A. poplitea der Uebergang des Bindegewebes in die noch in der Organisation begriffenen Thromben direct beobachtet werden konnte. Dass wir es hier wirklich mit autochthonen Thromben und nicht etwa mit Embolieen zu thun

haben, dafür scheinen mir die Krankengeschichten genügende Hinweise zu enthalten; auch waren am Herzen und an den grossen Gefässen klinisch keine Veränderungen nachweisbar, welche die Quelle einer Embolie hätten bilden können.

Die verschiedene Beschaffenheit des die Gefässlichtung ausfüllenden Bindegewebes gestattet den Schluss, dass sich die Thrombose nicht gleichzeitig in ihrer ganzen Ausdehnung entwickelt hat, sondern, in den peripheren Gefässabschnitten ihren Anfang nehmend, allmählich in centraler Richtung weiter fortgeschritten ist. Daher ist es in der Peripherie bereits zur narbigen Umwandlung der Thromben und zur Ausbildung neuer, secundärer Gefässlumina im Lumen des alten Gefässes gekommen, während in den centraleren Gefässgebieten erst das Bild kürzlich vollendeter Organisation vorliegt und in der A. poplitea zum Theil sogar noch unorganisierte Thromben das Gefässlumen erfüllen. Dass in späterer Zeit ein Fortschreiten der Thrombose nach der Peripherie hin stattgefunden hat, lässt sich nicht annehmen, denn nie fand ich hier frischere Trombusmassen sich an die alten anlegen. Die peripheren Ausläufer der Thrombose, welche an die offenen Gefässbezirke grenzten, waren stets durch Narbengewebe ersetzt; selbst in den Arterien, welche zu den gangraenösen Heerden hinführten, zeigten die Thromben diese Beschaffenheit, so dass hier von einem sekundären Gefässverschluss in Folge der Gangraen nicht die Rede sein kann.

Der Uebergang des obturierten Gefässabschnittes in den offenen konnte in centraler Richtung nicht beobachtet werden, da der Amputationsschnitt noch in thrombosiertes Gebiet fiel. In peripherer Richtung habe ich ihn mehr-

fach gesehn, er war hier meist ein allmählicher. Man konnte beobachten, dass einer der grösseren Gefässräume des organisierten Thrombus unter allmählicher Erweiterung seines Lumens mit dem freien Gefässabschnitt in Verbindung trat; hierbei nimmt der Thrombus auf Querschnitten die Form eines mehr oder weniger vollständigen Ringes an, der entsprechend der zunehmenden Erweiterung des Lumens immer schmäler wird, um schliesslich ganz zu verschwinden. Diesen Verhältnissen entspricht Fig. II., welche den Uebergang des thrombosierten Theiles der A. tibialis antica in den offenen darstellt (Fall III). Nach innen von der Media liegt hier ein Streifen zellarmen Bindegewebes, auf dessen Bedeutung ich weiter unten noch zurückkomme; an diesen schliesst sich das relativ zellreiche, gefässhaltige Gewebe des organisierten Thrombus; dieser erscheint hier ringförmig (in der Zeichnung ist nur ein Theil des Ringes dargestellt) und ist als röhrenförmiger Ausläufer eines höher oben sitzenden obturierenden Thrombus zu denken. Er umschliesst eine offenbar neugebildete Intima, die stark verdickt und bindegewebig verändert erscheint, in der es stellenweise zur Entwickelung elastischer Lamellen gekommen ist.

Die Wandungen der Arterien liessen im ganzen Bereiche des thrombotischen Verschlusses deutliche Abweichungen vom normalen Verhalten erkennen.

Was zunächst die Intima anlangt, so fiel es auf, dass jenes zellreiche und gefässhaltige Bindegewebe, welches die Thromben ersetzt hatte, nie bis zur Membrana elastica interna hinreichte, sondern stets von dieser durch einen schmäleren oder breiteren, circulären Streifen derben, sklerotischen Bindegewebes getrennt wurde. Dieser Bindegewebsstreifen hob sich durch seine Zellarmuth,

seine absolute Gefässlosigkeit und den Mangel an Blutpigment deutlich genug von den im Innern des Gefässes liegenden Gewebsmassen ab. Er hatte auf den Gefässquerschnitten in der Regel die Form eines annähernd gleichmässig breiten Ringes, doch kamen auch unregelmässige, an einzelnen Stellen besonders stark hervortretende Bindegewebsanhäufungen vor. Nach aussen ging der Bindegewebsring ununterbrochen in die Gefässwand über und hing fest mit ihr zusammen, so dass er allen durch die Narbenschrumpfung der organisierten Thromben bedingten Fältelungen der Media folgte. Häufig fand dieses Bindegewebe nicht an der Membrana elastica interna seine Grenze, sondern schob sich in mehr weniger breiter Lage zwischen die von v. Winiwarter[1]), Thoma[2]) und Westphalen[3]) beobachteten Blätter jener Membran. Dadurch wurden diese Blätter, welche nach Westphalen[4]) normalerweise dicht aneinander liegen oder nur wenige Zellelemente zwischen sich treten lassen, beträchtlich weit auseinander gedrängt. Auch jenseits der Elastica int., zwischen dieser und der Media, liess sich Bindegewebe von der gleichen Structur erkennen. Da nun jener, nach innen von der Elastica liegende Bindegewebsring dieselbe Structur hatte, wie das ausserhalb, resp. zwischen den Blättern jener Membran liegende, unzweifelhaft zur Gefässwand gehörige Bindegewebe, so möchte ich auch ihn als zur Gefässwand selbst gehörig und nicht etwa

1) v. Winiwarter l. c.

2) Thoma. Die Rückwirkung des Verschlusses der Nabelarterien und des arteriösen Ganges auf die Structur der Aortenwand. Virch. Arch. Bd. 93.

3) Westphalen. Histologische Untersuchungen über den Bau einiger Arterien. Ing.-Diss. Dorpat 1886, pag. 58.

4) Ibidem. pag. 59.

als Randzone der organisierten Thromben betrachten. Demnach wäre hier dem Eintritt der Thrombose eine beträchtliche, diffuse Bindegewebsentwickelung in der Intima vorangegangen, die Gefässwand also Sitz diffuser arteriosklerotischer Veränderungen gewesen. — Degenerative Processe innerhalb der endarteriitischen Verdickungen, wie Verkalkung etc. habe ich nicht beobachtet.

Die tunica media zeigte ebenfalls Veränderungen, die aber zum Theil wohl als secundäre, erst durch die Thrombose bedingte, anzusehen sind. Die Media grenzte sich gegen die Intima nicht in Form einer annähernd regelmässigen Kreislinie ab, sondern erschien gefältelt und sprang zackenförmig gegen das Innere des Gefässes vor; namentlich in den mehr nach der Peripherie hin liegenden Gefässabschnitten war diese Erscheinung deutlich ausgesprochen. Dieser Befund sowie die schon bei makroscopischer Betrachtung auffallende Verschmächtigung der Arterien dürften auf Narbenschrumpfung der bindegewebig substituierten Thromben zurückzuführen sein. Die Dicke der Media auf ein und demselben Querschnitt gemessen, war eine sehr ungleiche; einige mal konnte man beobachten, dass besonders ausgesprochenen Verdünnungen der Media, stark entwickelte Bindegewebsverdickungen der Intima entsprachen. Stets wurde die Media von einer grossen Anzahl kleiner Gefässe durchzogen, welche, von der Adventitia her eindringend, sich nach den verschiedensten Seiten hin verbreiteten, die ich jedoch in der Regel nur bis zur Elastica interna hin verfolgen konnte. Nur einige Male habe ich beobachten können, dass eines jener Gefässe die Elastica durchbrach und sich bis in das im Innern des Lumens liegende Gewebe hinein verfolgen

liess. Diese kleinen Gefässstämmchen wurden von feinen Bindegewebsstreifen und Zügen kleiner Rundzellen begleitet. — Verkalkungsheerde in der Media bildeten eine häufige Erscheinung.

Die Adventitia gestattete gegen ihre Umgebung hin keine deutliche Abgrenzung und ging namentlich in die Adventitia der Venae comitantes ohne sichtbare Grenze über. Auch hier war eine deutliche Infiltration durch kleine Rundzellen vorhanden, die ebenso angeordnet waren, wie in der Media. Auffallend erschien ein reichlicher Gehalt an Blutpigment: dieses lag nicht regellos im Gewebe zerstreut, wie in den organisierten Thromben, sondern schien dem Verlaufe der kleinsten adventitiellen Gefässe zu folgen.

Die nicht thrombosierten Arteriengebiete liessen ähnliche Wandveränderungen erkennen wie die thrombosierten. Nur fehlte die ausgiebige Vascularisation und die Infiltration der Media durch Leucocyten. Die Intima war dagegen auch hier bindegewebig verdickt; besonders stark ausgesprochen war diese Veränderung in der Tib. ant. im Fall III; das Gefäss war in seinem oberen Theil durch einen obturierenden Thrombus geschlossen. Regressive Veränderungen fehlten.

Die kleinen Arterien.

Von den kleinen Arterien des Unterschenkels habe ich nur jene untersuchen können, welche in den Bündeln der grossen Gefässe verliefen, da mir weiteres Material nicht zur Verfügung stand.

Ein Theil dieser kleineren Arterien war, wie oben erwähnt, verschlossen und zwar in der gleichen Weise wie die grossen Arterien, so dass man auch hier Thrombenbildung mit nachfolgendem Ersatz durch Bindegewebe

als Ursache des Verschlusses annehmen muss. Der weitaus grössere Theil der kleinen Arterien aber hatte ein offenes Lumen, zeigte aber an der Intima auffallende Veränderungen. Die Intima erschien nämlich durch Einschiebung einer zellreichen Gewebsmasse zwischen Endothel und Media bedeutend verdickt, häufig in so hohem Grade, dass sie die Media an Dicke erheblich übertraf. Diese Gewebsmasse zeigte in der Regel in allen ihren Zonen den gleichen Charakter. Sie war arm an Intercellularsubstanz und bestand vorwiegend aus Zellen, die von rundlicher Gestalt waren und einen grossen, durch Alauncarmin lebhaft roth gefärbten Kern besassen. Nur bisweilen liessen sich in der Intimaverdickung zwei Schichten von einander trennen. Die innere Schicht zeigte den eben beschriebenen Charakter, während in der äusseren die Zellen Spindelform besassen, protoplasmaarm und schwach gefärbt waren, und concentrisch zum Lumen lagen. Die geschilderten Veränderungen der Intima konnten an allen kleineren Arterien, soweit sie noch eine deutliche Muskularis erkennen liessen, nachgewiesen werden, nur war der Entwickelungsgrad des Processes natürlich nicht immer der gleiche. — Diese Intimaverdickung rief in den Praeparaten den Eindruck einer Lumenverengung hervor. Doch muss man im Auge behalten, dass man es mit einem entbluteten Gefässsystem zu thun hat, die Gefässe sich daher im Moment der Fixierung im Zustande starker Contraction befanden; auch lässt sich annehmen, dass die Zellen jener an Stelle der normalen Intima getretenen Gewebsmassen nach Wegfall des vom Blutstrom ausgeübten Seitendruckes sich ihrer Elasticität entsprechend ausgedehnt und aus der platten in eine mehr runde Form übergegangen

liess. Diese kleinen Gefässstämmchen wurden von feinen Bindegewebsstreifen und Zügen kleiner Rundzellen begleitet. — Verkalkungsheerde in der Media bildeten eine häufige Erscheinung.

Die Adventitia gestattete gegen ihre Umgebung hin keine deutliche Abgrenzung und ging namentlich in die Adventitia der Venae comitantes ohne sichtbare Grenze über. Auch hier war eine deutliche Infiltration durch kleine Rundzellen vorhanden, die ebenso angeordnet waren, wie in der Media. Auffallend erschien ein reichlicher Gehalt an Blutpigment; dieses lag nicht regellos im Gewebe zerstreut, wie in den organisierten Thromben, sondern schien dem Verlaufe der kleinsten adventitiellen Gefässe zu folgen.

Die nicht thrombosierten Arteriengebiete liessen ähnliche Wandveränderungen erkennen wie die thrombosierten. Nur fehlte die ausgiebige Vascularisation und die Infiltration der Media durch Leucocyten. Die Intima war dagegen auch hier bindegewebig verdickt; besonders stark ausgesprochen war diese Veränderung in der Tib. ant. im Fall III; das Gefäss war in seinem oberen Theil durch einen obturierenden Thrombus geschlossen. Regressive Veränderungen fehlten.

Die kleinen Arterien.

Von den kleinen Arterien des Unterschenkels habe ich nur jene untersuchen können, welche in den Bündeln der grossen Gefässe verliefen, da mir weiteres Material nicht zur Verfügung stand.

Ein Theil dieser kleineren Arterien war, wie oben erwähnt, verschlossen und zwar in der gleichen Weise wie die grossen Arterien, so dass man auch hier Thrombenbildung mit nachfolgendem Ersatz durch Bindegewebe

als Ursache des Verschlusses annehmen muss. Der weitaus grössere Theil der kleinen Arterien aber hatte ein offenes Lumen, zeigte aber an der Intima auffallende Veränderungen. Die Intima erschien nämlich durch Einschiebung einer zellreichen Gewebsmasse zwischen Endothel und Media bedeutend verdickt, häufig in so hohem Grade, dass sie die Media an Dicke erheblich übertraf. Diese Gewebsmasse zeigte in der Regel in allen ihren Zonen den gleichen Charakter. Sie war arm an Intercellularsubstanz und bestand vorwiegend aus Zellen, die von rundlicher Gestalt waren und einen grossen, durch Alauncarmin lebhaft roth gefärbten Kern besassen. Nur bisweilen liessen sich in der Intimaverdickung zwei Schichten von einander trennen. Die innere Schicht zeigte den eben beschriebenen Charakter, während in der äusseren die Zellen Spindelform besassen, protoplasmaarm und schwach gefärbt waren, und concentrisch zum Lumen lagen. Die geschilderten Veränderungen der Intima konnten an allen kleineren Arterien, soweit sie noch eine deutliche Muskularis erkennen liessen, nachgewiesen werden, nur war der Entwickelungsgrad des Processes natürlich nicht immer der gleiche. — Diese Intimaverdickung rief in den Praeparaten den Eindruck einer Lumenverengung hervor. Doch muss man im Auge behalten, dass man es mit einem entbluteten Gefässsystem zu thun hat, die Gefässe sich daher im Moment der Fixierung im Zustande starker Contraction befanden; auch lässt sich annehmen, dass die Zellen jener an Stelle der normalen Intima getretenen Gewebsmassen nach Wegfall des vom Blutstrom ausgeübten Seitendruckes sich ihrer Elasticität entsprechend ausgedehnt und aus der platten in eine mehr runde Form übergegangen

Räume fanden, ähnlich jenen unregelmässig gestalteten Gefässräumen, welche auch in den Arterien zur Beobachtung gelangten. Auch hier handelt es sich offenbar um die Bildung secundärer Blutbahnen im obturierten Lumen des ursprünglichen Gefässes; nur haben diese Bildungen hier beträchtliche Ausdehnung gewonnen, so dass das zwischenliegende Gewebe oft zu schmalen Brücken reduciert erschien, wie man das bei bindegewebig substituierten älteren Thromben findet. Als Ursache des Gefässverschlusses muss ich auch hier Thrombenbildung annehmen, zumal in der Anamnese die charakteristischen Zeichen einer Venenthrombose vorliegen. — Weiter nach oben hin war das Lumen der beiden Vv. saphenae offen, die Venenwand aber mächtig verdickt. Diese Wandverdickung war z. Th. Folge endophlebitischer Bindegewebsentwickelung in der Intima, die wohl stets so weit vorgeschritten war, dass die Intima der Media an Stärke gleichkam, häufig sie aber noch übertraf; z. Th. war die Verdickung der Venenwand durch die Organisation wandständiger Thromben bedingt; besonders auffällige Wandverdickungen und dadurch bedingte Lumenverengungen liessen sich immer durch das Vorhandensein solcher wandständiger Thromben erklären. Die Muskularis der genannten Venen zeigte sich, wie jene der Arterien, durchsetzt von kleinen Gefässen, die Muskelbündel waren durch Bindegewebe auseinander gedrängt. Kleinzellige Infiltration war vorhanden, doch nicht in sehr ausgesprochener Weise. Verkalkungsheerde fehlten.

Die tiefen Venen wurden in allen Fällen untersucht und zeigten übereinstimmende Verhältnisse:

Obturierende Thromben waren hier selten. Ich habe sie nur zweimal gesehn: sie betrafen nur eine

der beiden Begleitvenen, waren von geringer Ausdehnung und schienen verhältnissmässig jüngeren Ursprungs zu sein, denn zwischen den Elementen des hineinwuchernden Bindegewebes konnte man noch die Reste der Thrombusmasse erkennen. Häufiger als obturierende, fanden sich wandständige Thromben, und zwar nicht nur rothe, sondern auch farblose, feinkörnige. Letztere konnten in verschiedenen Stadien der bindegewebigen Substitution beobachtet werden. Ich registriere diesen Befund deshalb, weil er beweist, dass das Fehlen hämatogenen Pigmentes keineswegs als Gegenbeweis gegen den thrombotischen Ursprung eines Gewebes dienen kann.

An der Intima und Muskularis zeigten die tiefen Venen die gleichen Veränderungen, wie in dem untersuchten Falle die oberflächlichen. Namentlich war die Intima stets der Sitz sehr erheblicher endophlebitischer Bindegewebsentwickelung.

Wahrscheinlich in Folge der durch die Sklerose bedingten Starrheit des Gefässrohres sowie in Folge der Narbenschrumpfung des perivasculären Bindegewebes hatten die tiefen Venen zum grössten Theil eine annähernd kreisrunde Form behalten und nur der kleinere Theil war collabiert.

Die kleinen Venen liessen unter dem Mikroscop ähnliche zellreiche endophlebitische Intimaverdickungen erkennen wie die kleinen Arterien. Man kann sagen, dass die Intimaverdickung in den kleinen Venen stärker entwickelt war, als in den entsprechenden kleinen Arterien; nicht selten zeigten sie auf den Präparaten nur ein Lumen in Form eines schmalen Spaltes oder eines feinen Sternes. Deutlich war die Atrophie der Muskularis. Man gewann den Eindruck, dass sie mit der Entwickelung

Räume fanden, ähnlich jenen unregelmässig gestalteten Gefässräumen, welche auch in den Arterien zur Beobachtung gelangten. Auch hier handelt es sich offenbar um die Bildung secundärer Blutbahnen im obturierten Lumen des ursprünglichen Gefässes; nur haben diese Bildungen hier beträchtliche Ausdehnung gewonnen, so dass das zwischenliegende Gewebe oft zu schmalen Brücken reduciert erschien, wie man das bei bindegewebig substituierten älteren Thromben findet. Als Ursache des Gefässverschlusses muss ich auch hier Thrombenbildung annehmen, zumal in der Anamnese die charakteristischen Zeichen einer Venenthrombose vorliegen. — Weiter nach oben hin war das Lumen der beiden Vv. saphenae offen, die Venenwand aber mächtig verdickt. Diese Wandverdickung war z. Th. Folge endophlebitischer Bindegewebsentwickelung in der Intima, die wohl stets so weit vorgeschritten war, dass die Intima der Media an Stärke gleichkam, häufig sie aber noch übertraf; z. Th. war die Verdickung der Venenwand durch die Organisation wandständiger Thromben bedingt; besonders auffällige Wandverdickungen und dadurch bedingte Lumenverengungen liessen sich immer durch das Vorhandensein solcher wandständiger Thromben erklären. Die Muskularis der genannten Venen zeigte sich, wie jene der Arterien, durchsetzt von kleinen Gefässen, die Muskelbündel waren durch Bindegewebe auseinander gedrängt. Kleinzellige Infiltration war vorhanden, doch nicht in sehr ausgesprochener Weise. Verkalkungsheerde fehlten.

Die tiefen Venen wurden in allen Fällen untersucht und zeigten übereinstimmende Verhältnisse:

Obturierende Thromben waren hier selten. Ich habe sie nur zweimal gesehn: sie betrafen nur eine

der beiden Begleitvenen, waren von geringer Ausdehnung und schienen verhältnissmässig jüngeren Ursprungs zu sein, denn zwischen den Elementen des hineinwuchernden Bindegewebes konnte man noch die Reste der Thrombusmasse erkennen. Häufiger als obturierende, fanden sich wandständige Thromben, und zwar nicht nur rothe, sondern auch farblose, feinkörnige. Letztere konnten in verschiedenen Stadien der bindegewebigen Substitution beobachtet werden. Ich registriere diesen Befund deshalb, weil er beweist, dass das Fehlen hämatogenen Pigmentes keineswegs als Gegenbeweis gegen den thrombotischen Ursprung eines Gewebes dienen kann.

An der Intima und Muskularis zeigten die tiefen Venen die gleichen Veränderungen, wie in dem untersuchten Falle die oberflächlichen. Namentlich war die Intima stets der Sitz sehr erheblicher endophlebitischer Bindegewebsentwickelung.

Wahrscheinlich in Folge der durch die Sklerose bedingten Starrheit des Gefässrohres sowie in Folge der Narbenschrumpfung des perivasculären Bindegewebes hatten die tiefen Venen zum grössten Theil eine annähernd kreisrunde Form behalten und nur der kleinere Theil war collabiert.

Die kleinen Venen liessen unter dem Mikroscop ähnliche zellreiche endophlebitische Intimaverdickungen erkennen wie die kleinen Arterien. Man kann sagen, dass die Intimaverdickung in den kleinen Venen stärker entwickelt war, als in den entsprechenden kleinen Arterien; nicht selten zeigten sie auf den Präparaten nur ein Lumen in Form eines schmalen Spaltes oder eines feinen Sternes. Deutlich war die Atrophie der Muskularis. Man gewann den Eindruck, dass sie mit der Entwickelung

der Intimaverdickung annähernd gleichen Schritt hielt. In Fällen, wo diese ihre höchsten Grade erreicht hatte, fanden sich von der Muskularis nur noch Reste in Gestalt einzelner Muskelfasern, die durch Bindegewebe weit aus einander gedrängt wurden, sodass von einem zusammenhängenden Muskelringe kaum mehr die Rede sein konnte.

Das perivasculäre Bindegewebe war compact, von derber sklerotischer Beschaffenheit und schloss sich eng an die Adventitia der Arterien und Venen an. In der ganzen Ausdehnung des arteriellen Verschlusses wurde es von kleinen Rundzellen durchsetzt; sie folgten dem Verlauf kleiner Gefässe und bildeten bisweilen so dichte Ansammlungen, dass man an miliare Abscesse erinnert wurde. Nach der Peripherie zu wurde die kleinzellige Infiltration deutlicher. Blutpigment fand sich hier ebenso wie in der Adventitia der grossen Gefässe und hatte hier dieselbe Anordnung wie dort, d. h. es begleitete in streifenförmigen Zügen die kleinsten Gefässe und Capillaren. Die Gefässscheiden gingen diffus in das Perineurium über, welches dieselbe Beschaffenheit zeigte wie jene. Auch das unter normalen Verhältnissen lockere, von Fettzellengruppen reichlich durchsetzte Gewebe des Epineuriums war sklerosiert und enthielt reichliche Kernanhäufungen. Auch im Bereiche der quergestreiften Muskulatur fand sich eine Bindegewebsentwickelung, welche über das Maass des Normalen hinausging. Das Perimysium war verdickt und drängte die einzelnen Muskelfasern relativ weit auseinander; namentlich um die kleinen Gefässe herum lagen auffallend breite Bindegewebszüge; dabei war die Adventitia der betreffenden

kleinen Gefässe nicht selten in hohem Grade verdickt. Die Muskelfasern selbst erschienen vermächtigt und zeigten mitunter Vacuolenbildung. Ich betone, dass die untersuchten Nerven- und Muskelstücke aus Gebieten entnommen wurden, welche weit ab vom Ort der Gangraen agen, z. B. aus der Mitte des Unterschenkels bei Gangraen der Zehen.

Ausser den Gefässbündeln habe ich noch die Zehen und die benachbarten Weichtheile des Fusses zum Gegenstande mikroscopischer Untersuchung gemacht, um eine genauere Kenntniss der dem gangraenösen Heerde benachbarten Gefässbezirke zu gewinnen.

Das Resultat dieser Untersuchung habe ich, so weit es die Aa. interosseae und Aa. digitales betrifft, bereits mitgetheilt. Im übrigen konnte ich hier keine Veränderungen konstatieren, denen ich für das Zustandekommen des Gangraen eine unmittelbare Bedeutung hätte beimessen können.

Die kleinen und kleinsten Arterien enthielten im Bereich des nekrotischen Zerfalls frische Thromben; ausserhalb der gangraenösen Heerde, selbst in ziemlich unmittelbarer Nähe derselben, wie auch in jenen Gebieten welche vor der Amputation deutliche Schwellung gezeigt hatten, waren sie frei und zeigten weder ältere noch frischere Thromben; dagegen zeigten auch sie an ihren Wandungen endarteriitische Bindegewebseinlagerungen, die aber hier mehr fibröser Natur und nicht so zellreich waren, wie in den kleinen Arterien des Unterschenkels. — Im Gegensatz zu den Arterien waren die kleinen Venen nicht nur innerhalb des gangraenösen Ge-

bietes selbst sondern auch im Bereich der entzündlich-oedematösen Schwellung durch Thromben und stagnierendes Blut geschlossen. Die Thromben waren frische; nur wenige liessen die allerersten Anfänge beginnender Organisation erkennen, indem sie an den Stellen, wo sie sich von der Gefässwand abgelöst hatten, eine Umrandung durch Endothelzellen trugen. (Sekundäre durch die Gangraen bedingte Thromben.)

Die folgenden Fälle gehören ihrem klinischen und auch wohl ihrem anatomischen Verhalten nach in die vorige Gruppe. Wenn ich sie einer gesonderten Besprechung unterziehe, so geschieht dies, weil mir zur Untersuchung hier nur ein unvollständiges Material vorlag, eine Bearbeitung im Umfange der vorigen Fälle daher nicht möglich war.

IV. Gangraena spontanea pedis sin. Amputatio osteoplastica pedis sec. Sédillot. Lappengangraen. Reamputatio femoris. — Heilung.

B. K. 38 a. n. Hebräer. Dachdecker, leidet seit 3 Jahren an Schmerzen im linken Bein. Vor 8 Wochen eine leichte Erfrierung der Zehen. Nicht lange darauf hat sich an der 4. Zehe des linken Fusses eine Blase gebildet, die schwarz wurde. Der Kranke consultierte jetzt einen Arzt, der die beiden Endphalangen der erkrankten Zehe amputierte, doch ist der Brand trotz der Operation weitergegangen. Pat. hat nie an Geschlechtskrankheiten gelitten und ist Vater mehrerer gesunder Kinder.

Status pr. 2. XII 88. Am linken Fuss des gut genährten, schlank aber kräftig gebauten Patienten fehlt die 4. Zehe. An Stelle derselben sieht man eine ca. 4□ cm. grosse granulierende Wunde. Die 3. Zehe ist schwarz mumificiert, die 2. und 5. mit schwärzlichen confluierenden Blasen bedeckt. Der Puls auf der kranken Seite weder an der A. poplitea noch an den Tibialarterien zu fühlen; rechts dagegen deutlich. A. femoralis pulsiert

links schwächer als rechts. Der Puls in der rechten Radialarterie nur bis 8 cm. oberhalb des Handgelenks fühlbar; von da an nach abwärts ist das Gefäss als harter pulsloser Strang unter der Haut zu fühlen. Am übrigen Circulationssystem nichts Abnormes. Das Herz hat normale Grenzen und reine Töne. Nirgends Varicen. Im Harn kein Zucker. Keinerlei Anzeichen constitutioneller Syphilis. Temp. normal.

Am 6. XII Amputation nach Sédillot. (Zoege v. Manteuffel). Nach wenigen Tagen ausgedehnte Gangraen der Wundränder, welche ziemlich rasch weiterschreitet. Fieber. Am 14. XII. Reamputation im mittleren Drittel des Oberschenkels mit vorderem und hinterem Hautmuskellappen. Die Heilung erfolgte per secundam und sehr langsam. Noch vor völliger Verheilung der Operationswunde wird Pat. auf seinen Wunsch am 22. II aus der Klinik entlassen.

Die Arterien der amputierten Extremität zeigten an der Intima — soweit diese sichtbar war — feine Querrillen und gelbliche Verdickungen; überhaupt war die Intima derb, aber nicht verkalkt. Das Lumen war in der A. femoralis und im Anfangstheile der A. poplitea offen. $4^1/_2$ cm. über der Theilungsstelle ist die A. poplitea durch einen 1 cm. langen obturierenden rothen Thrombus geschlossen, der einem alten organisierten Thrombus direct aufsitzt; letzterer ist nur in einer Ausdehnung von $1^1/_2$ cm. obturierend und zieht in seinem weiteren Verlauf unter starker Verengung des Lumens wandständig durch die Poplitea. Ferner lässt er sich bis in die Aa. tibiales post. und ant. und A. peroena hinein verfolgen. Das Lumen der A. tib. antica wird durch denselben vollständig verschlossen und bleibt es auch, indem der Thrombus allmählich in feste Gewebsmassen übergeht, welche das Gefäss in seinem weiteren Verlauf bis in die A. dorsalis pedis hinein ausfüllen. In der Aa. tib. post. und peronea zieht der genannte Thrombus dagegen noch einige cm.

weit wandständig nach abwärts um dann sein Ende zu erreichen. Die A. tib. post. ist darauf eine Strecke weit frei; erst in der Höhe der Malleolen wird ihr Lumen durch ein ziemlich festes bräunliches Gewebe verlegt; in gleicher Weise sind auch die Aa. plantares verschlossen. Dasselbe gilt auch von der A. peronea, die vom zweiten Drittel des Unterschenkels an ohne Lumen ist.

Die Venen liessen mit blossem Auge betrachtet ausser einer derben Beschaffenheit und Verdickung der Intima nichts Pathologisches erkennen. Schlängelungen oder Varicen waren nicht vorhanden.

Zur mikroscopischen Untersuchung war in diesem Fall nur ein geringer Theil des Materials conserviert worden; doch genügte das Vorhandene, um den Nachweis zu führen, dass hier dieselben anatomischen Verhältnisse vorlagen, wie in den vorigen Fällen. Auch hier liess sich der Arterienverschluss auf Thrombenbildung zurückführen, und ebenso muss hier zwischen dem Eintritt der Thrombose und dem Ausbruch der Gangraen eine geraume Zeit gelegen haben, denn festes Bindegewebe war an Stelle der Thromben getreten. Schon der mikroscopische Befund lehrt, dass die Thromben in den peripheren Gefässgebieten älter waren, als in den zur Poplitea hingelegenen, indem erstere bereits soweit verändert waren, dass sie makroscopisch nicht mehr als ehemalige Blutgerinnsel erkannt werden konnten. Die Gefässwand selbst zeigte eine deutliche bindegewebige Verdickung der Intima; die Media war in den obturierten Gefässabschnitten deutlich vascularisiert. Die Venen waren offen und zeigten endophlebitische Veränderungen. Das die Gefässe umgebende Gewebe war induriert und von Rundzellen infiltriert.

V. Gangraena spontanea pedis dextri. Amputatio sec. Pirogoff. Heilung in 2 Jahren. Nach 3 Jahren Gangraena spontanea digitorum pedis sinistri. Amputatio digitorum. Unvollständige Heilung.

L. H. Kaufmann 35 a. n. In der Jugend stets gesund gewesen; keine Lues. Verheirathet; gesunde Kinder. Vor ca. 10 Jahren angeblich nach Kälteeinwirkung Gangraen der grossen Zehe des linken Fusses. Abtragung der nekrotischen Zehe; sehr langsame Heilung. Seit ca. $1^1/_2$ Jahren heftige rheumatische Schmerzen im rechten Fuss und Unterschenkel bis zum Knie hinauf. Seit wenigen Wochen sind die Schmerzen continuirlich und überaus heftig, Pat. ist in Folge dessen bettlägerig. In dieser Zeit sind die Zehen geschwollen, roth und stellenweise blauschwarz geworden.

Status pr. v. August 1888. Die Zehen des rechten Fusses geröthet und geschwollen. Das Nagelglied der grossen Zehe und die Endphalangen der 2. Zehe schwärzlich verfärbt. An der 3. und 4. Zehe in der volaren Furche zwischen II. und III. Phalanx schwärzlich livide, gangraenöse Stellen mit blasig abgehobenem Epithel. Pulslosigkeit der Tib. post. und Pediaca beiderseits. Höher nach oben beiderseits gleich starker Puls.

Am 30./VIII. 1888 Exarticulation sämmtlicher Zehen des rechten Fusses. Gangraen der Lappen. Fieber. Nach 12 Tagen Pirogoff. Randgangraen in geringer Ausdehnung, im übrigen glatte aber sehr langsame Heilung, bis auf die Drainöffnungen, welche sich nicht schliessen.

Die Schmerzen bestehen weiter fort und machen den Kranken zum Morphinisten, so dass eine Entziehungskur in einer Anstalt nöthig wird. Erst zwei Jahre nach der Operation schliessen sich die Drainfisteln, bald darauf hören auch die bis dahin sehr quälenden Schmerzen auf, so dass der gut aussehende Stumpf jetzt gut functioniert. Entgegen dem ärztlichen Rath ist Pat. darauf wieder stundenlang hinter dem Ladentisch stehend thätig gewesen. Im December 91 traten Schmerzen im linken Fuss auf, die rasch an Intensität zunahmen, gleichzeitig stellte sich Röthung und Schwellung der 2. und 5. Zehe des linken Fusses ein.

Status pr. v. 23./I. 1892. Der Stumpf des rechten Fusses ist gut verheilt und völlig unempfindlich.

Pat. kann auf diesem einen Fuss oder richtiger Stumpf stehn. Der linke Fuss ist pulslos; die 2. und 5. Zehe geschwellt und geröthet, die Nagelphalangen schwarz gangraenös.

Auf Verlangen des Kranken zunächst Amputation der Zehen. Gangraen der Lappenränder. Unter Fortbestehen der subjectiven Beschwerden stösst sich allmählich das gangraenöse Gewebe ab, die klaffende Wunde bedeckt sich mit Granulationen; das dorsum pedis ist dabei blauröthlich verfärbt. Bis zum 1. Dec. 1892, also im Laufe von ca. 10 Monaten, hat sich die Wunde bis auf eine 4 □ cm. grosse Stelle überhäutet. Die subjectiven Beschwerden bestehen ungemindert fort; Pat. kann die linke Extremität der starken Schmerzen wegen garnicht gebrauchen und ist ans Bett gefesselt.

Eine anatomische Untersuchung wurde nur bei den vier zuletzt amputierten Zehen ausgeführt; sie ergab in Bezug auf die örtlichen Veränderungen einen ziemlich negativen Befund, denn die Arterien der Zehen zeigten mit nur einer weiter unten zu nennenden Ausnahme keinerlei Veränderungen, welche man in directe aetiologische Beziehung zum Auftreten der Gangraen hätte setzen können. Die Arterien liessen eine sklerotische Verdickung der Intima erkennen, hatten aber bis in die feinsten Verzweigungen hinein ein offenes Lumen. Die Venen der Zehen waren allerdings in nicht geringer Anzahl durch Thromben geschlossen, doch handelte es sich nur um frischere, jedenfalls secundäre Gerinnungen.

Für die Erklärung der Gangraen bedeutungsvolle Veränderungen fanden sich nur in den Digitalarterien der 2. und 5. Zehe, von denen je zwei etwa bis zur Basis der Phalanx II obturiert waren. Die Obturation wurde durch Gewebsmassen bewirkt, welche histologisch vollständig jenem Bindegewebe entsprachen, welches in den vorher beschriebenen Fällen die Arterienlumina verlegte; auch enthielten sie Blutpigment. Ich meine daher

auch hier ein Recht zu haben, eine vorangegangene Thrombose der Arterien als Ursache der das Lumen verlegenden Gewebsbildung anzusehen. Die Pulslosigkeit der Unterschenkel- und Fussarterien gestattet die Folgerung, dass der Verschluss noch weiter nach oben hinaufgereicht haben wird. Es lägen somit hier die nämlichen Verhältnisse vor, wie in den übrigen bisher beschriebenen Fällen, so dass man auch hier einen auf Thrombose zurückzuführenden geweblichen Verschluss grösserer Arteriengebiete als Ursache der Gangraen annehmen darf.

Bemerkenswerth ist es, dass auch in diesem Fall von den untersuchten Zehen diejenigen zuerst und hauptsächlich erkrankten, in welchen der Arterienverschluss am weitesten nach der Peripherie hin vorgeschoben war.

VI. Gangraena spontanea pedis dextri. Amputatio femoris. Heilung.

O. v. S. 49 a. n. Landwirth, bisher gesund. Keine Lues. Vater gesunder Kinder. Seit einigen Jahren Schmerzen im rechten Bein, die als Podagra angesehen wurden. Seit Weihnachten 1887 starke Steigerung der Schmerzen; Pat. kann nur noch ganz kurze Strecken mühsam gehn. Im Juni 1888 bildet sich unter heftigen Schmerzen eine Eiterblase auf dem Rücken der Endphalange der 2. Zehe des rechten Fusses. Entleerung des Eiters bewirkt keinen Nachlass der Schmerzen; der Kranke kann nur noch eine sitzende Stellung einnehmen, wobei er den kranken Fuss zur Linderung der Schmerzen fortwährend in kaltem Wasser halten muss. Morphium bis zu 0,09 pro die. Ende Juni wird Dr. Zoege von Manteuffel consultiert, der die beginnende Gangraen erkannte und Hochlagerung der Extremität und Ueberführung des Kranken nach Dorpat anordnete.

Status pr. Anfang August 1888. Kurze gedrungene Gestalt; der rechte Fuss bis zur Mitte des Unterschenkels geschwollen, die Haut geröthet, kühl. Die End- und Mittelphalanx der 2. Zehe schwarz, gangraenös.

An der lateralen Seite des Fusses über den Grundphalangen der 4. und 5. Zehe ein thalergrosses Geschwür mit schwärzlichen Rändern. Puls in der rechten untern Extremität nirgends zu fühlen; auch in der A. femoralis erst über dem Lig. Poupartii. Links Puls bis in die A. pediaea. Keine Varicen. Im übrigen zeigt das Circulationssystem nichts Abnormes. — Im Harn kein Zucker. Am 16. VIII 1888 Operation (Zoege von Manteuffel). Im Hinblick auf den kurz vorher publicierten Riedel'schen Fall wird sofort zur Amputation im Oberschenkel geschritten. Bildung zweier Hautmuskellappen, 2 Drains. Nähte. Nach 10 Tagen Entfernung der Drains. Nach 15 Tagen Gehversuche. Heilung ohne Randgangraen per primam.'

Nach der Operation hören die Schmerzen auf, es stellt sich wieder spontan, ohne Narcotica Schlaf ein. Laut Nachrichten, die $3^1/_2$ Jahre nach der Operation einliefen, fühlt sich Herr v. S. gesund.

Eine anatomische Untersuchung der amputierten Extremität konnte, aus hier nicht zu erörternden Gründen, nicht vorgenommen werden. Bei der Operation wurde constatiert, dass die Art. femoralis in der Höhe der Amputationsebene durch bräunliche, der Gefässwand fest adhaerierende Massen geschlossen war. Zur histologischen Untersuchung konnte nur ein ca. 2 cm. langes Stück vom centralen Ende der durchschnittenen Arterie verwandt werden, welches aus der Operationswunde hervorragend, entfernt werden musste. Das histologische Bild entsprach auch hier dem der früheren Fälle, indem ein zellreiches, stark vascularisiertes Bindegewebe das Lumen erfüllte; in diesem Bindegewebe lagen grosse Mengen schwarzbraunen Blutpigments. An der Intima liessen sich auch hier ausgesprochene sklerotische Veränderungen nachweisen.

Es liegt also auch in diesem Falle eine arterielle Thrombose vor, die, wenn wir die Pulslosigkeit jener

Gebiete in Rücksicht ziehen, sich wohl noch weiter nach abwärts erstreckt haben dürfte.

Es handelt sich hier also um einige Fälle spontaner Extremitätengangraen, welche die gemeinsame Eigenthümlichkeit zeigten, dass die der brandigen Extremität zugehörigen Arterien in weiter Ausdehnung verschlossen waren. Als das den Verschluss und damit auch die Gangraen bedingende Moment liessen sich durch Bindegewebe ersetzte Thromben nachweisen. Aus den histologischen Bildern konnte man ersehen, dass die Thrombenbildung nicht in ihrer ganzen Ausdehnung gleichzeitig, sondern vielmehr allmählich erfolgt sei, wobei sie im Wesentlichen von der Peripherie nach dem Centrum hin fortgeschritten zu sein scheint. Was hier dem Process einen besondern Charakter verleiht, so dass er bei makroscopischer Untersuchung nicht mit Sicherheit als Thrombose erkannt werden konnte, ist die weite Ausdehnung und die allgemeine Verbreitung im arteriellen System der betroffenen Extremitäten, ist ferner die überaus vollständige bindegewebige Umwandlung der Thromben. Da zugleich Arteriosklerose bestand, wird man annehmen dürfen, dass jedenfalls die Thromben ihrer Hauptmasse nach autochthone waren, ausgehend von der Erkrankung der Intima. Dass dabei in einzelnen Fällen auch Embolie stattgefunden hat, lässt sich nicht mit Bestimmtheit in Abrede stellen. Die typisch wiederkehrende Localisation des Krankheitsprocesses spricht jedoch gegen eine solche Annahme. Wären Emboli der Ausgangspunkt der Erkrankung, so müsse wohl ein grösserer Wechsel in der Localisation sich finden.

Sowohl das anatomische Bild als auch die klinischen Erscheinungen weisen darauf hin, dass zwischen dem Eintritt der Thrombose und dem Ausbruch der Gangraen ein grösserer Zeitraum gelegen haben muss. In dieser Zwischenzeit hat offenbar eine Blutversorgung auf collateralem Wege stattgefunden, die aber, wie die Krankengeschichten zeigen, keine genügende war, da sie normale Verhältnisse nicht herzustellen vermochte. Der Grund dieser mangelhaften Entwickelung des Collateralkreislaufes dürfte hier in den — im Hinblick auf das Alter der Patienten — immerhin recht hochgradigen endarteriitischen Veränderungen des Gefässsystems zu suchen sein. Zwar konnten diese in Rücksicht auf das vorliegende Material nur an den Hauptstämmen sowie an den kleinen, in den Gefässbündeln verlaufenden Collateralarterien direct nachgewiesen werden. Da aber die diffuse Arteriosklerose, wie die Arbeiten Thoma's [1]) zeigen, solchen Schädlichkeiten ihren Ursprung verdankt, welche nicht einzelne Gefässe, sondern ganze Gefässsysteme betreffen, und da dieselbe nach Sack [2]) und Mehnert [3]) in den Arterien der unteren Extremitäten sehr häufig ist, so wird man annehmen dürfen, dass auch die grösseren — nicht untersuchten Collateralgefässe — arteriosklerotische Veränderungen aufgewiesen haben werden.

Derartige Wandveränderungen der Gefässe konnten für die Blutversorgung der Extremität nicht

1) Thoma, Die diffuse Arteriosklerose. Virch. Arch. Bd. 104.

2) Sack, E., Ueber Phlebosklerose und ihre Beziehungen zur Arteriosklerose. Ing.-Diss. Dorpat, 1887.

3) Mehnert, E., Ueber die topographische Verbreitung der Arteriosklerose etc. Ing.-Diss. Dorpat 1888.

gleichgültig bleiben, sobald ein Verschluss der Hauptstämme eintrat; sie mussten die Reibungswiderstände erhöhen, die Elasticität und Ausdehnungsfähigkeit der Gefässe beeinträchtigen und dadurch die Ausbildung eines Collateralkreislaufes erschweren, bei noch weiterer Entwickelung aber schliesslich Hindernisse in der Strombahn schaffen, welche den Zufluss genügender Mengen arteriellen Blutes unmöglich machten. Entsprechend der allmählichen Steigerung dieser Veränderungen ist der Process des Insufficientwerdens der collateralen Blutversorgung ein chronischer und zieht sich über längere Zeit hin. Bei Beurtheilung der Verhältnisse, welche die Blutzufuhr zur Extremität zu einer absolut ungenügenden machten, wird man übrigens auch die immer weitere Ausdehnung der Thrombose im Auge behalten müssen, die nicht nur die Hauptarterien betraf, sondern auch einen nicht geringen Theil der Collateralen verschloss, wie der Injectionsversuch (Fall II) und der Nachweis organisierter Thromben in den kleinen, die Gefässbündel begleitenden Arterien lehrt. Den letzten Anstoss zum Eintritt der Nekrose mögen von aussen hinzutretende Schädlichkeiten abgegeben haben, so namentlich starke Abkühlung und leichte, die Continuität der Haut nicht unterbrechende Traumen. Einige der mitgetheilten Krankengeschichten enthalten directe Hinweise darauf. — Betonen möchte ich noch, dass die kleinen und kleinsten Arterien in der Nachbarschaft des gangraenösen Zerfalls frei waren und keine marantischen Thromben aufwiesen, auf welche nach Billroth[1]),

1) Billroth, Allg. chirurg. Pathol. und Ther. 9. Aufl. Bearb. von A. v. Winiwarter, Berlin. 1880. pag. 367.

König[1]) und Albert[2]) die senile Gangraen häufig zurückzuführen sein soll.

Von Interesse sind die Veränderungen an den Venen. Sehen wir vom Fall I ab, wo ein thrombotischer Verschluss der grossen Hautvenen des Unterschenkels vorlag, dessen Eintritt offenbar mit den in der Anamnese angegebenen Schwellungen zusammenfällt, so waren die Venenlumina offen. Sie erschienen aber durch mächtige endophlebitische Gewebsentwickelung in der Intima und zum geringeren Theil durch bindegewebig substituierte Thromben verengt. Die hochgradige Phlebosclerose lässt sich wohl nur so erklären, dass ein Missverhältniss zwischen der Weite des venösen Strombettes und der Menge des durchfliessenden Blutes bestanden hat. Letztere war augenscheinlich geringer geworden, sodass die venösen Abflusswege nicht mehr in normaler Weise gefüllt wurden. Aus der Verminderung des venösen Abflusses lässt sich hier auf eine Verminderung des arteriellen Zuflusses schliessen, ein Hinweis darauf, dass die Collateralbahnen nicht im Stande waren der Extremität die normale Menge arteriellen Blutes zuzuführen. Der verminderte Zufluss zu einem sich gleichbleibenden Stromgebiet muss in diesem letzteren Circulationsstörungen, namentlich eine Verlangsamung des Blutstromes zur Folge haben, welche von Störungen der Ernährung und der Function in den betreffenden Gebieten begleitet sein werden. Als solche möchte ich das Gefühl von Kälte und Schwere, die Kraftlosigkeit der erkrankten Extremität ansehn. Ferner mussten jene Circulationsanomalien zu Alterationen der

1) König, Lehrb. d. spec. Chir. Berlin. 1886. Bd. III pg. 659.
2) Albert, Lehrb. d. Chir. und Operationslehre. Wien 1883 Bd IV. pag. 479.

Capillarwandungen und dadurch bedingter vermehrter Transsudation führen. Diese äussert sich in leichten Oedemen und hat schliesslich eine Ueberernährung und Hyperplasie des Bindegewebes zur Folge. Es kommt zur Induration des Gewebes. So sehen wir die bindegewebigen Bestandtheile der Muskulatur abnorm reichlich entwickelt, sehen wir ferner die Nerven in festes, sklerotisches Narbengewebe gebettet. Dass der dadurch auf die Nerven ausgeübte Druck, als Ursache der heftigen Schmerzen anzusehn ist, haben schon andere Autoren hervorgehoben. (v. Winiwarter[1]). Zoege von Manteuffel[2]). Auch zum Austritt körperlicher Blutelemente hat die Alteration der Capillarwandungen geführt. So ist das Blutpigment, welches im Gebiet der Thrombose in der Nachbarschaft der kleinsten Gefässe und Capillaren lag, wohl durch Diapedese rother Blutkörperchen dorthin gelangt. Die Infiltration durch Leucocyten dagegen ist wohl nur z. Th. als Folge der abnormen Circulationsverhältnisse aufzufassen, z. Th. ist sie wohl der Ausdruck der vom gangraenösen Heerde her fortgeleiteten Schädlichkeiten. Das Dichterwerden der Infiltration nach der Peripherie der Extremität hin spricht für eine solche Annahme.

1) v. Winiwarter l. c.
2) Zoege v. Manteuffel l. c.

Vergleicht man die hier mitgetheilten Beobachtungen mit jenen aus der Litteratur gesammelten, so fällt zunächst die weitgehende Uebereinstimmung ihrer klinischen Symptomatologie in die Augen. Das von Billroth für die „Gangraena ex endarteriitide hyperplastica“ entworfene Krankheitsbild, als dessen Paradigma der v. Winiwarter'sche Fall anzusehn ist, passt in allen wesentlichen Zügen auch auf die hier beschriebenen Fälle, so dass sie klinisch von diesen nicht zu trennen sind. Das verhältnissmässig junge Alter der Patienten, der Mangel aller sonstigen aetiologischen Momente, die oft jahrelangen charakteristischen Prodromalerscheinungen, die langsame Entwickelung und Ausbreitung der Gangraen, endlich die bei entsprechender Therapie quoad vitam günstige Prognose, alles das giebt den hier beschriebenen und citierten Fällen einen durchaus gleichartigen und einheitlichen klinischen Charakter. Diese Einheitlichkeit der Erscheinungsform spricht sich bis zu einem gewissen Grade auch im anatomischen Verhalten der Fälle aus, indem allemal ein ausgedehnter geweblicher Verschluss der grösseren Arterien vorlag. Nur was die Art der Entstehung dieses Verschlusses anlangt, bin ich bei meinen Untersuchungen zu anderen Resultaten gekommen, als die citierten Autoren. Der Endarte-

riitis obliterans der bisherigen Beobachter steht in meinen Fällen die Substitution ausgedehnter Arterienthromben gegenüber.

Dieser Gegensatz scheint mir aber mehr in der Art der Deutung der von den citierten Autoren und mir beobachteten Bilder, als auf dem Gebiet der anatomischen Thatsachen zu bestehen.

Schon Friedländer[1]) hat die Gleichartigkeit der von ihm beschriebenen Endarteriitis obliterans mit den Vorgängen bei der Organisation der Thromben hervorgehoben und betont, dass die anatomischen Bilder der Endstadien beider Processe sich in nichts Wesentlichem von einander unterscheiden. Hält man Fig. 6 der v. Winiwarter'schen Arbeit und Fig. I. meiner Tafel nebeneinander, vergleicht man ferner die v. Winiwarter'sche Beschreibung (l. c. pg. 212 unten) der das Lumen der A. tibialis postica ausfüllenden Intimawucherung mit der Schilderung der organisierten Thromben, die ich auf pg. 36 zu geben versucht habe, so wird man sich ohne Weiteres von der Richtigkeit der Friedländer'schen Behauptung überzeugen, indem man den Eindruck gewinnt, dass von Winiwarter und ich dasselbe gesehen haben. Bevor man daher als Ursache einer das Gefässlumen verschliessenden Gewebsentwickelung eine Endarteriitis obliterans annehmen darf, muss man vorangegangene Thrombenbildung ausschliessen. Dieser Punct scheint mir in den bisherigen Mittheilungen über Endarteriitis obliterans der Extremitätenarterien zu wenig Berücksichtigung erfahren zu haben. v. Winiwarter erwähnt wohl das Vorkommen frischerer Thromben, scheint aber an die

1) Friedländer l. c.

Möglichkeit nicht gedacht zu haben, dass auch jene, als Product der Endarteriitis oblitterans aufgefassten Gewebsmassen auf bindegewebige Substitution älterer Thromben zurückgeführt werden könnten. — Von den Fällen Will's und Burow's ist eigentlich nur gesagt, dass die Gefässlichtung durch zellreiche, gefässhaltige Gewebsmassen geschlossen war, ein Befund, der in der Annahme organisierter Thromben ungezwungen eine Erklärung findet, und dessen Deutung man keineswegs in einer Endarteriitis obliterans zu suchen braucht. — Wiedenmann hat allerdings Thrombenbildung als Ursache des von ihm beobachteten Gefässverschlusses in Rücksicht gezogen, jedoch ausgeschlossen, weil er kein hämatogenes Pigment in dem die Gefässlichtung verlegenden Gewebe finden konnte. Doch möchte ich gleich Friedländer[1]) diesem Umstande keine grosse Bedeutung beimessen, da Blutpigment keineswegs immer in organisierten Thromben nachgewiesen werden kann. — Die bisher vorliegenden Beobachtungen von Verschluss der Extremitätenarterien durch Endarteriitis obliterans können also nicht als einwandsfrei bezeichnet werden, da sie eine Deutung durch thrombotische Processe zulassen.

Von grösserer Bedeutung für die Statuierung des Krankheitsbegriffes der Endarteriitis obliterans scheint mir die Beobachtung jener Stadien zu sein, in denen es noch zu keinem völligen Verschluss des Lumens gekommen ist, wo also der Process noch in der Entwickelung begriffen ist. Eine solche Beobachtung findet sich namentlich in der Arbeit v. Winiwarter's. Als Vorläuferin der völligen Obliteration beschreibt er (l. c. pg. 209 u.

1) Friedländer l. c.

210 Fig. II) eine Zellwucherung in der Intima der A. tibialis postica, durch welche genannte Intima bis auf's 4—8 fache des Normalen verdickt erschien. Diese Veränderung ist offenbar eine Endarteriitis, wie sie bei Stromverlangsamung sich regelmässig findet. Wie aus einer Bemerkung v. Winiwarter's (l. c. pg. 212 unten) hervorgeht, war die Art. tib. postica in der Nähe der Amputationsebene geschlossen; es erscheint daher wahrscheinlich, dass der arterielle Zufluss zu dem unterhalb gelegenen Theil des Gefässes, d. h. jenem Theil, der die erwähnte Intimawucherung zeigte, ein geringerer geworden war, sodass ein Missverhältniss zwischen dem Gefässquerschnitt und der durchfliessenden Blutmenge bestand. Wie durch die Arbeiten Thoma's[1]) dargelegt worden ist, führt ein solches Missverhältniss, soweit es nicht durch Contraktion der Media ausgeglichen wird, zu einer Stromverlangsamung, als deren Folge eine als compensatorisch aufzufassende Endarteriitis auftritt, welche eine relative Verengung des Gefässlumens bedingt, die aber nur bis zur Aufhebung jenes Missverhältnisses geht. Dass es unter solchen Verhältnissen zu erheblichen Verdickungen der Intima kommen kann, ist einleuchtend. Ich selbst habe derartiges im Fall III gesehen. Hier war die A. tibialis antica in ihrem obersten Theil thrombotisch verschlossen; nach abwärts hatte das Gefäss ein offenes Lumen, die Intima war aber durch Bindegewebseinlagerung dermaassen verdickt, dass sie etwa die halbe Dicke der Muskularis erreichte. Der Umstand, dass im v. Winiwarter'schen Fall die A. tibialis an-

1) Thoma. Ueber die Abhängigkeit der Bindegewebsneubildung in der Arterienintima von den mechanischen Bedingungen des Blutumlaufes. Virch. Arch. Bd. 93—106.

tica normal gefunden wurde, spricht auch dafür, dass die Veränderungen an der A. tibialis postica als Folge localer Circulationstörungen, wie sie durch thrombotischen Verschluss eines Gefässes bedingt werden, aufzufassen sind.

Auch die Entwickelung des Processes wie v. Winiwarter sie an den kleineren Arterien schildert, dürfte für die Annahme einer Endarteriitis obliterans keine unzweideutigen Beweise liefern. Es erscheint mir im Hinblick auf meine Untersuchungen fraglich, ob die Veränderungen, die dort beschrieben wurden, wirklich nur verschiedene Stadien eines und desselben pathologischen Vorganges seien. Eine zellreiche Intimaverdickung, offenbar ähnlich der von v. Winiwarter beschriebenen, habe auch ich an den kleineren Arterien gesehen, ohne jedoch die Ueberzeugung gewonnen zu haben, sie könne zum Verschluss des Gefässlumens führen. Lag ein solcher vor, so fanden sich auch hier Anhaltspunkte dafür, dass derselbe nicht durch Intimawucherung, sondern durch Thromben bedingt war. Die Fig. I v. Winiwarter's, welche hochgradige Verengung des Gefässlumens durch obliterierende Endarteriitis demonstrieren soll, stellt aber augenscheinlich ein contrahiertes Gefäss vor, dessen Intima reich ist an elastisch-muskulären Schichten, wie man das häufig in den Venen findet.

Wie aus dem Angeführten hervorgeht, ist in den bisher beschriebenen Fällen die Statuierung einer primären Endarteriitis obliterans der Extremitätenarterien nicht genügend begründet, indem sich die Befunde durch Thrombenbildung und deren Folgezustände ungezwungen erklären lassen. Dabei mag es auffallend erscheinen, dass die Arterienthrombose, die an sich kein seltener Vorgang ist und auch häufig zur Gangraen führt, wie jüngst

wieder durch Haidenhain[1]) gezeigt wurde, so selten zu dem hier geschilderten anatomischen und klinischen Symptomencomplex führt. Dieses Missverhältniss ist aber nur ein scheinbares. Denn nach Beobachtungen, die Zoege von Manteuffel[2]) gemacht hat, erscheint es wahrscheinlich, dass Fälle von Arterienthrombose mit derartigen klinischen Symptomen, wie in den hier geschilderten, keineswegs ganz selten sind; nur kommt es nicht immer zur Gangraen, und dürften sie daher bis jetzt vielfach übersehen oder falsch gedeutet worden sein. Andererseits muss man bedenken, dass das geschilderte Symptomenbild nur dort zur Ausbildung gelangen kann, wo die Thrombose relativ junge nicht marantische Individuen betrifft, deren Herz noch funktionstüchtig, deren Gefässsystem progressiver Umwandlungen bis zu einem gewissen Grade noch fähig ist. Nur unter solchen Umständen kann die Thrombose so weite Dimensionen annehmen, wie sie hier geschildert wurden, ohne unmittelbar zur Gangraen zu führen. Während wir bei alten und marantischen Personen dem Eintritt der Thrombose die Gangraen ziemlich unmittelbar folgen sehen, wird hier durch Entwickelung und Ausnutzung collateraler Blutwege der Ausbruch der Gangraen auf unbestimmte Zeit hinausgeschoben, wodurch der Krankheitsprocess sich über lange Zeiträume hinzieht und den charakteristischen chronischen Verlauf erhält. Dieser giebt auch der Erkrankung ihr besonderes anatomisches Gepräge, indem

1) Haidenhain. Ueber die Behandlung der senilen Gangraen der unteren Extremität, insbesondere bei Diabetikern. Deutsche medic. Wochenschr. 1891. Nr. 38 u. 39.

2) Zoege v. Manteuffel. Ueber Arteriosklerose und Rheumatismus an den unteren Extremitäten. Arch. f. klin. Chir. Bd. XLV. Heft I.

dadurch den Thromben sowohl Zeit zu weiterem Wachsthum und weiterer Ausbreitung, als auch Zeit zu einer sehr vollkommenen bindegewebigen Substitution gegeben wird; finden wir doch die Arterien einer solchen Extremität in weiter Ausdehnung durch feste Gewebsmassen verschlossen.

Als sehr naheliegend erscheint natürlich die Frage nach der Ursache der Thrombenbildung. Bei alten oder marantischen Personen gehört Thrombenbildung in den Arterien nicht zu den Seltenheiten und sind wir gewohnt, dieselbe auf die hier bestehenden Veränderungen der Gefässwand und auf die verminderte Energie der Herzarbeit zurückzuführen. Wie weit letzterer Faktor für unsere Fälle, die fast ausnahmslos gesunde Personen mittleren Lebensalters betreffen, in Frage kommt, lässt sich mit Sicherheit nicht entscheiden; jedenfalls liessen sich gröbere Störungen in dieser Richtung klinisch nicht nachweisen. Was dagegen die Veränderungen der Gefässwände betrifft, so boten unsere Fälle, wie oben beschrieben wurde, deutliche Anhaltspunkte für die Annahme, dass dem Eintritt der Thrombose arteriosklerotische Veränderungen der Intima vorangegangen waren. — Auch in jenen, als Endarteriitis obliterans beschriebenen Fällen finden sich Hinweise, welche auf das Vorhandensein gleicher Veränderungen an der Intima schliessen lassen. So betont Will in seinem Fall das Vorhandensein einer chronischen Arteriitis, Burow konstatiert, dass die Verschlussmasse z. Th. aus „einfach fibrösem Gewebe“ (im Gegensatz zu einem gefässhaltigen Fibroidgewebe) bestanden habe; Widenmann fand in dem einen seiner Fälle, dass die Intimaneubildung zur Peripherie (d. h. zur Gefässwand) hin eine mehr lamelläre Anordnung zeigte,

während sie im übrigen aus einem faserigen, an Spindelzellen und kleinen Gefässschlingen reichen Gewebe bestand. Auch im v. Winiwarter'schen Falle haben ähnliche Verhältnisse vorgelegen, so beschreibt er (l. c. pag. 210) eine Bindegewebsentwickelung zwischen den Blättern der Membr. elastica interna der A. tibialis postica und auf Fig. VI seiner Tafel erscheinen beide Lamellen dieser Membran durch zellarmes Bindegewebe beträchtlich weit auseinander gedrängt.

Bei der erwiesenen Abhängigkeit thrombotischer Processe von Veränderungen der Gefässwand, halte ich mich für berechtigt, auch hier einen Zusammenhang zwischen den arteriosklerotischen Wandveränderungen und der Thrombenbildung anzunehmen. Dieser Anschauung entspricht es, dass die Thrombenbildung stets jene Arteriengebiete betraf, in welchen nach den Untersuchungen Thoma's und seiner Schüler: Sack[1]), Mehnert[2]) und Bregmann[3]) die arteriosklerotischen Veränderungen im Allgemeinen am stärksten entwickelt sind, d. h. die Arterien des Unterschenkels und des Vorderarms. Auch finden wir in den einzelnen Fällen als Ursache der Thrombenbildung häufig dieselben Schädlichkeiten angeschuldigt, welche wir seit den Untersuchungen Thoma's[4]), Sack's[5]) und Mehnert's[6]) auch als Ursache der diffusen Arteriosklerose betrachten müssen, d. h. solche Schädlichkeiten, „welche an die tonische Innervation der Tunica media

1) Sack, l. c.
2) Mehnert, l. c.
3) Bergmann. Ein Beitrag zur Kenntniss der Angiosklerose. Ing.-Diss. Dorpat. 1890.
4) Thoma. Die diffuse Arteriosklerose. Virch. Arch. Bd. 104.
5) Sack, l. c.
6) Mehnert, l. c.

die höchsten Anforderungen stellen". So wird in mehreren Fällen als causa peccans oft sich wiederholende Abkühlung angegeben, ein Moment, welches häufige Veränderungen im Gefässtonus bedingt, durch dessen Regulation an die Media stärkere Anforderungen gestellt werden als in der Norm.

Bei einer solchen Auffassung ihrer Pathogenese lassen sich die hier besprochenen Fälle von Extremitätengangraen ungezwungen in die grosse Gruppe der senilen Gangraen einreihen, d. h. jene Gruppe der spontanen Gangraen, deren Entstehung in sklerotischen Veränderungen des Gefässsystems zu suchen ist, für welche Zoege v. Manteuffel daher den Namen: „Angiosklerotische Gangraen" vorgeschlagen hat. Denn die hier erwähnten Krankheitsfälle beruhen nicht, wie v. Winiwarter und nach ihm Billroth u. A. meinten auf einer, von der gewöhnlichen Gefässsklerose differenten Gefässerkrankung, nicht auf einer „obliterierenden" Form der Endarteriitis im Gegensatz zur gewöhnlchen „sklerosierenden." Auch in ihnen ist die Gangraen in letzter Linie durch die gewöhnlichen sklerotischen Gefässveränderungen bedingt, nur dass die Gefässsklerose hier allerdings nicht direct, sondern auf dem indirecten Wege der durch sie bedingten Thrombose zur Gangraen geführt hat.

Fig.I.

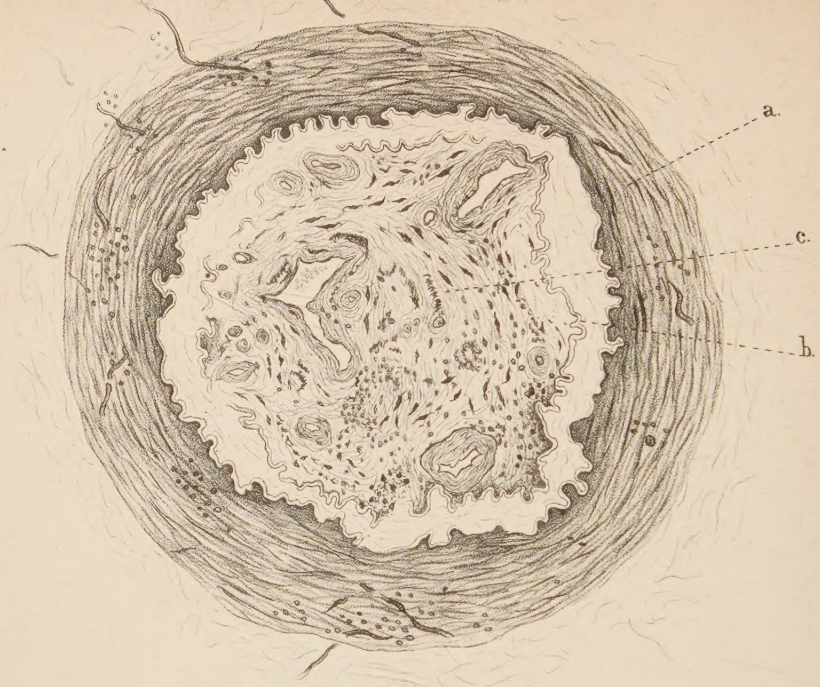

Fig.II.

Erklärung der Abbildungen.

Fig. I. Querschnitt durch den distalen Theil der A. tibialis postica. (Fall III).

a. Media, durch Leucocyten infiltriert und von feinen Gefässen durchzogen. b. endarteriitisch verdickte Intima mit den elastischen Membranen. c. Gewebe des substituierten Thrombus mit secundären Gefässbildungen.

Fig. II. Ein Theil eines Querschnittes durch den proximalen Theil der A. tibialis antica. (Fall III).

a. Media. b. sklerotische Intima mit den elastischen Membranen. c. Gefässhaltiges Gewebe des substituierten Thrombus. (Der Thrombus ist auf dem vollständigen Querschnitt ringförmig zu denken und stellt den röhrenförmigen Ausläufer eines höher oben sitzenden obturierenden Thrombus dar.) d. Neugebildete, bindegewebig verdickte Intima, in der es zur Entwickelung elastischer Lamellen gekommen ist.

Thesen.

1. Bei der Behandlung der Lungentuberkulose sind geschlossene Heilanstalten den klimatischen Kurorten vorzuziehen.
2. Bei Larynxtuberkulose ist die Tracheotomie auch durch geringgradige Stenosenerscheinungen indiciert.
3. Dermatoleinblasungen sind bei schmerzhaften Pharynxulcerationen von palliativem Nutzen.
4. Die Richtigkeit der Traube'schen Anschauung, dass jede auf Herzerkrankung beruhende Spannungsabnahme im Aortensystem von einer Spannungszunahme in den Körpervenen begleitet sei, ist anzufechten.
5. Die mechanische Beseitigung des Hydrops anasarka bei Herz- und Nierenkrankheiten durch die Punction entspricht besser als die übrigen Methoden dem Princip der Schonung der erkrankten Organe.
6. Bei der Behandlung der Cholera asiatica mit Calomel wird die Wirkung desselben auf die Nieren zu wenig berücksichtigt.